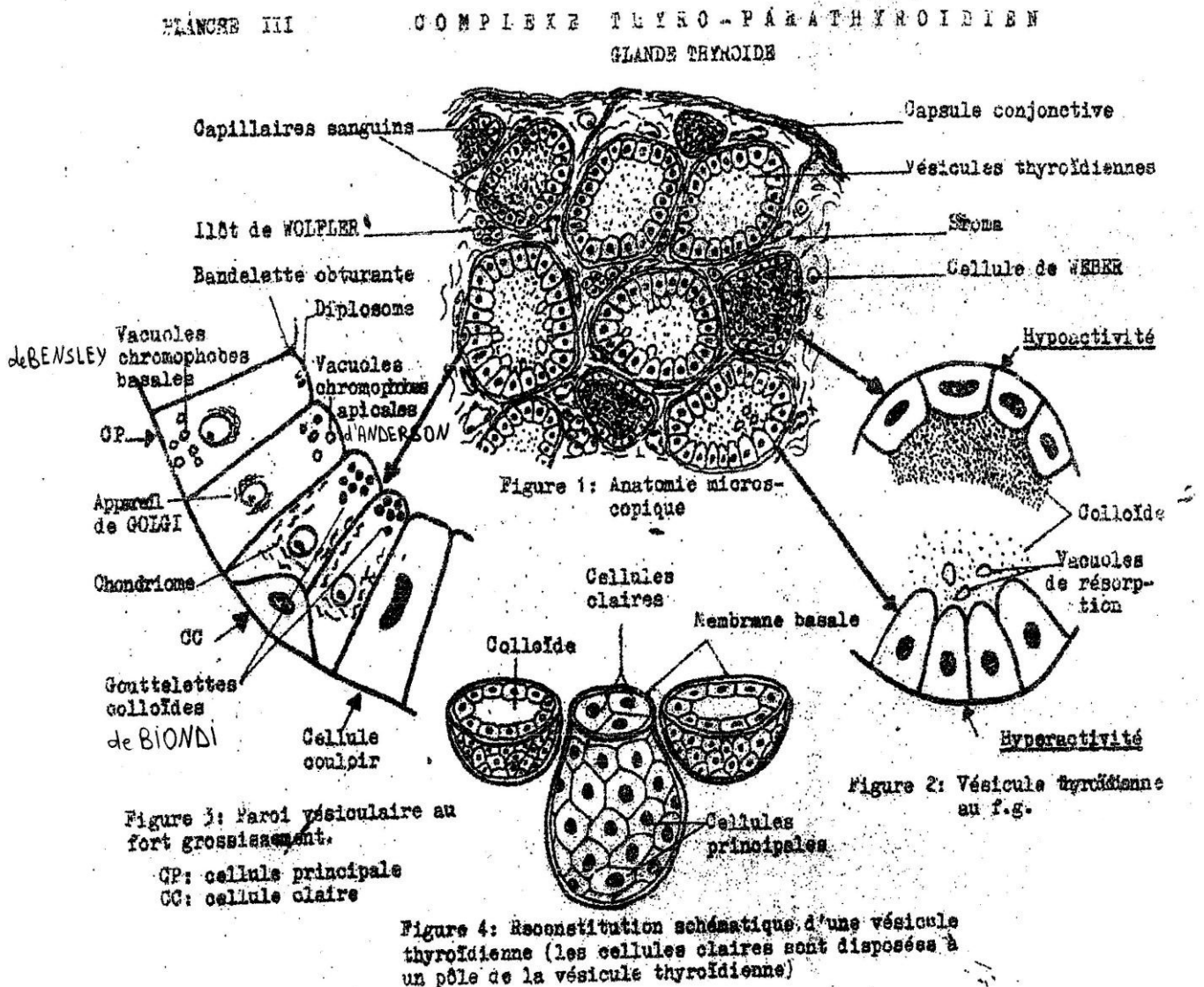


Suite thyroïde (schéma)

Plan

- Structure histologique
- Histophysiologie
- Cytophysiologie
 - (A) secret
 - (B) excrétion
- Rôle des hormones thyroïdiennes

Structure histologique



PAROIE DE LA VESICULE THYROIDIENNE

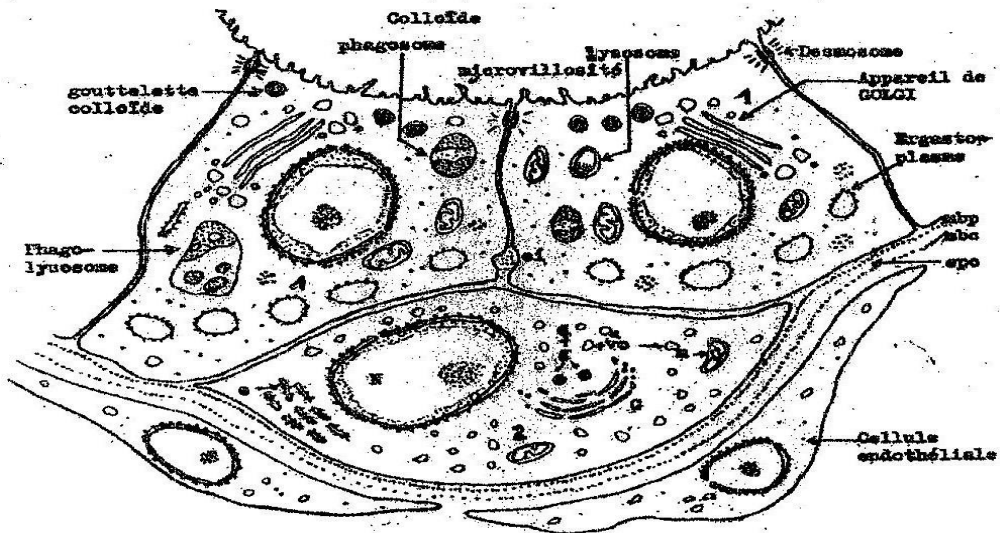
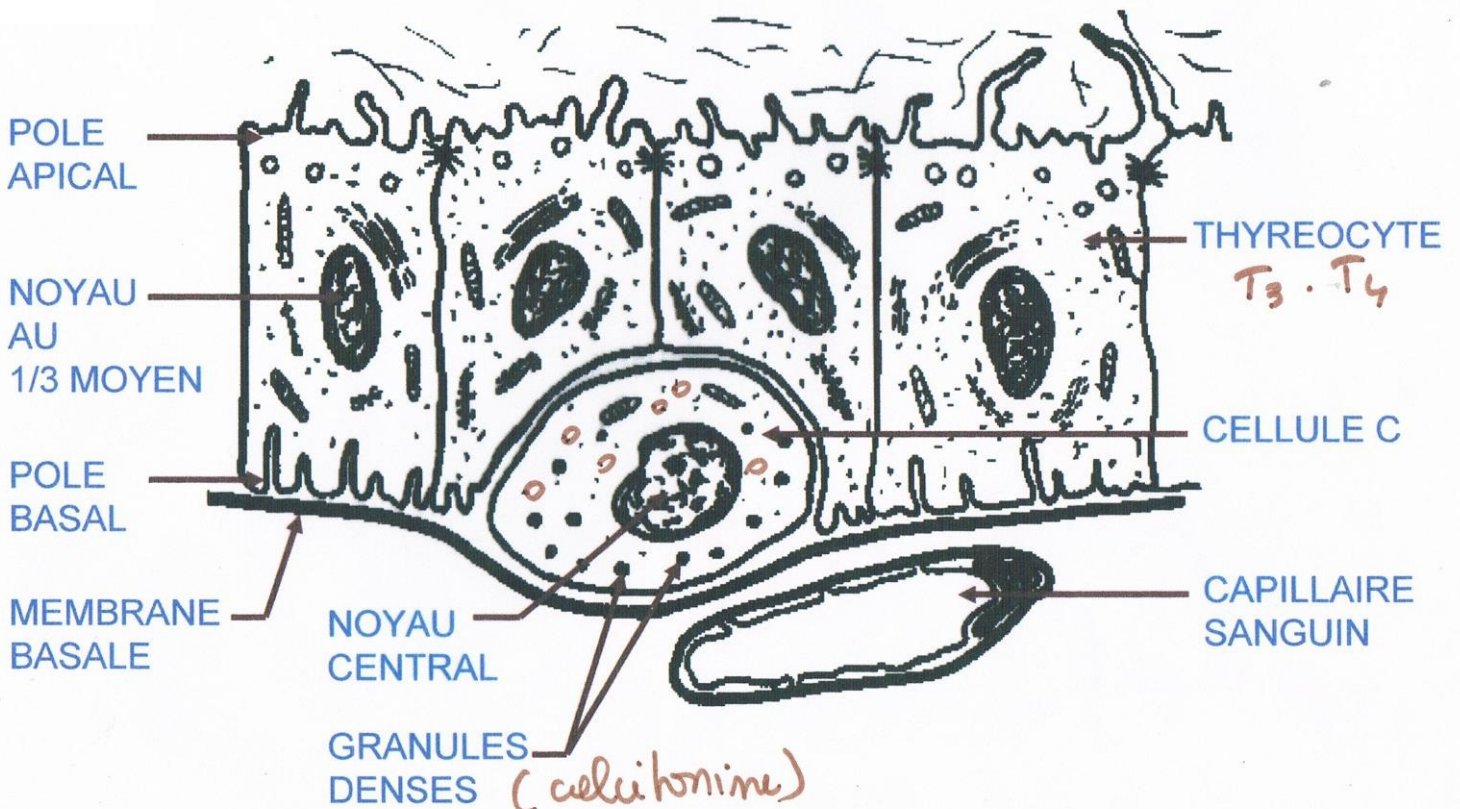


Figure 1 : Cellule principale

Figure 2 : Cellule claire

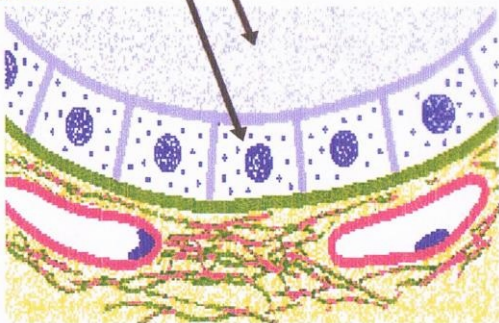
- N : noyau
- G : appareil de GOLGI
- e : ergastoplasme
- vo : vésicules claires
- g : grains denses suryonolés
- m : mitochondries
- abp : membrane basale paranoyaux
- abc : membrane basale du capillaire
- epc : espace pericapillaire

EPITHÉLIUM VÉSICULAIRE EN MICROSCOPIE ÉLECTRONIQUE



EPITHÉLIUM VÉSICULAIRE EN MICROSCOPIE OPTIQUE

COLOIDE
THYREOCYTE
CUBIQUE

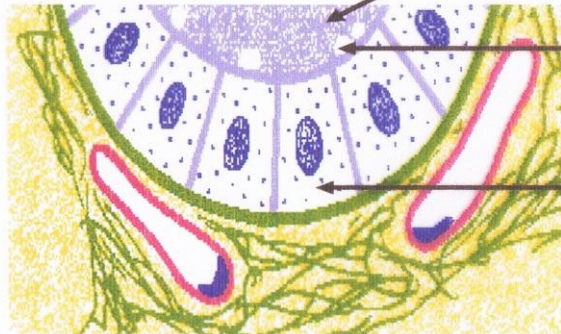

Follicule inactif

COLOIDE
PLUS
DENSE

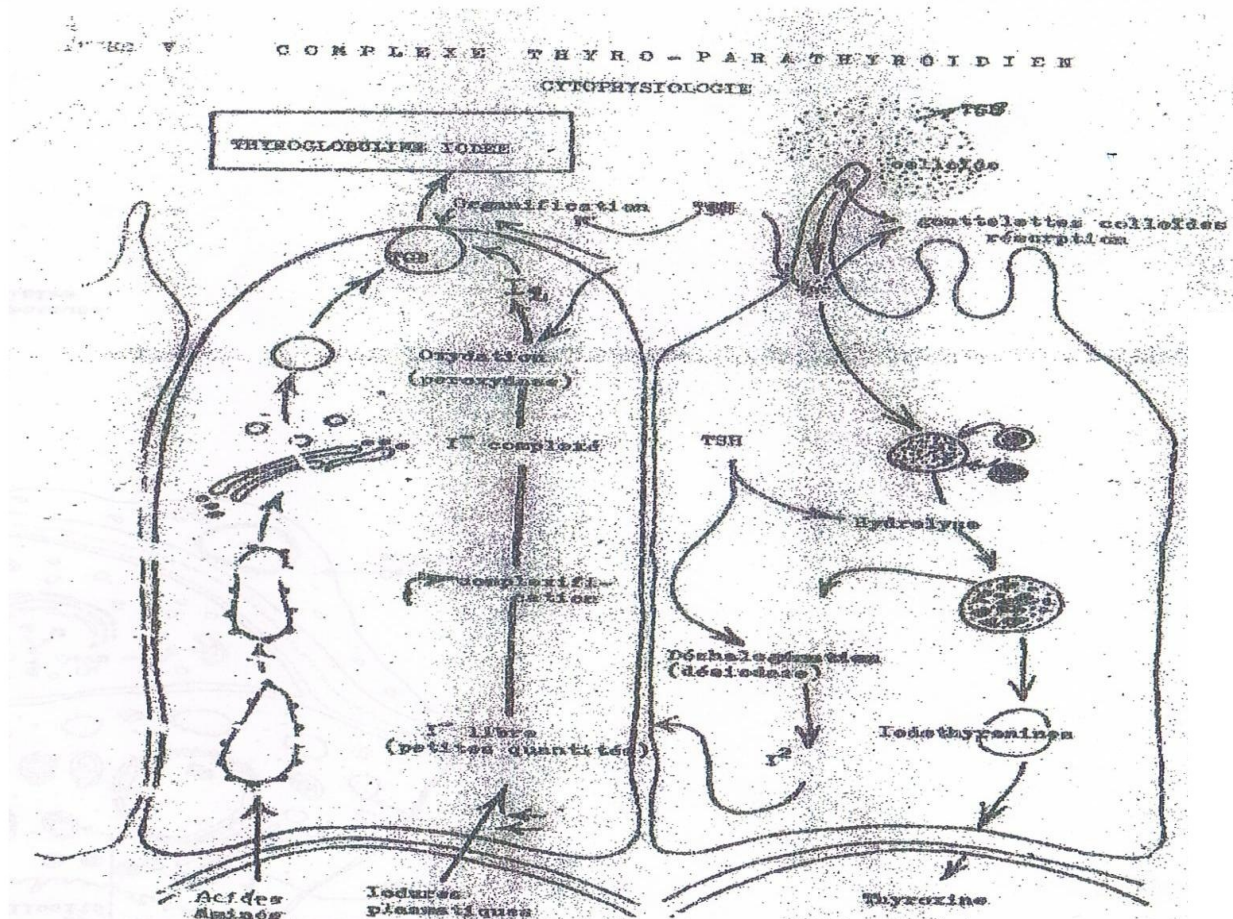
VACUOLE
DE
RESORPTION

THYREOCYTE
PRISMATIQUE



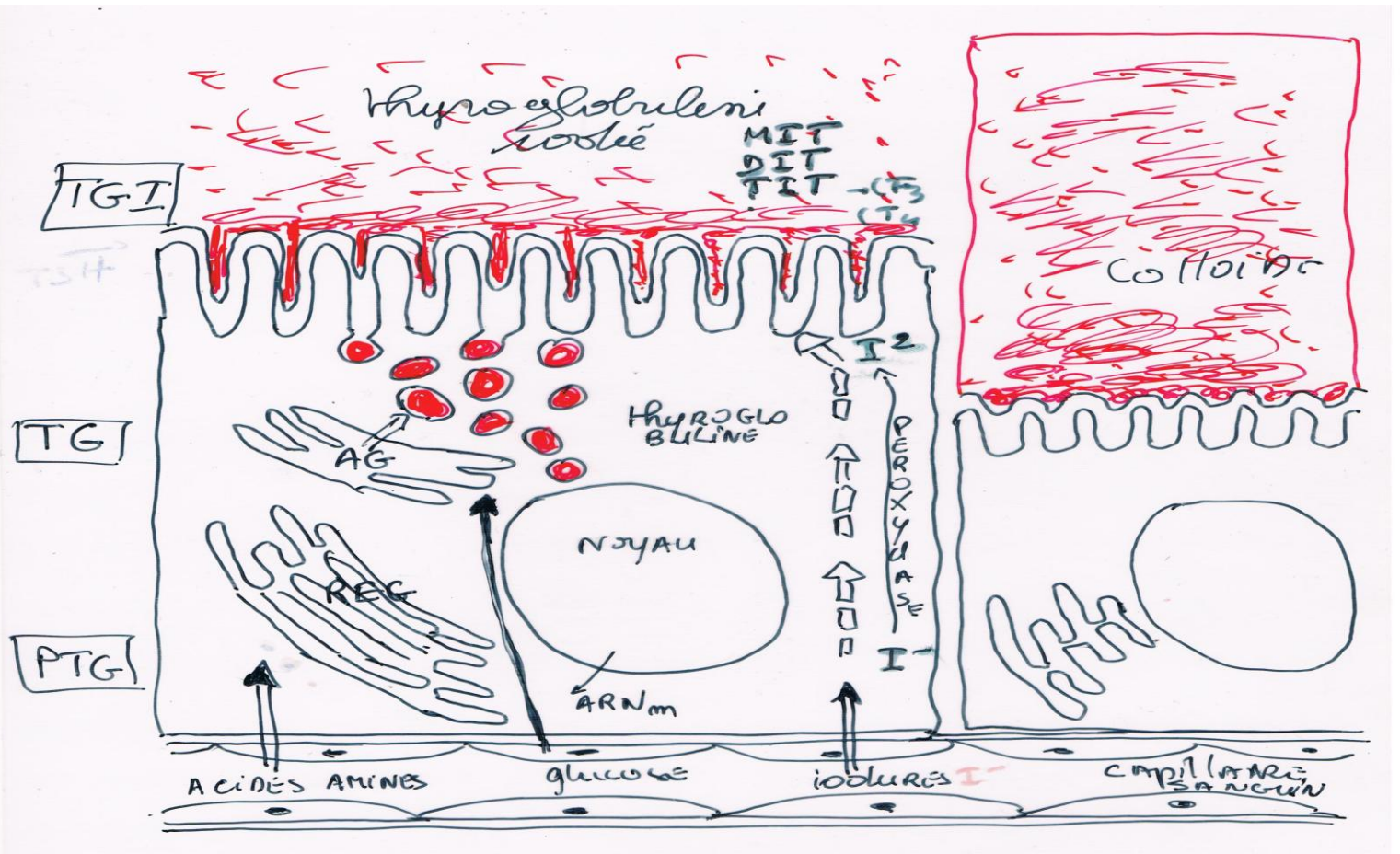
Follicule actif

Cytophysiologie



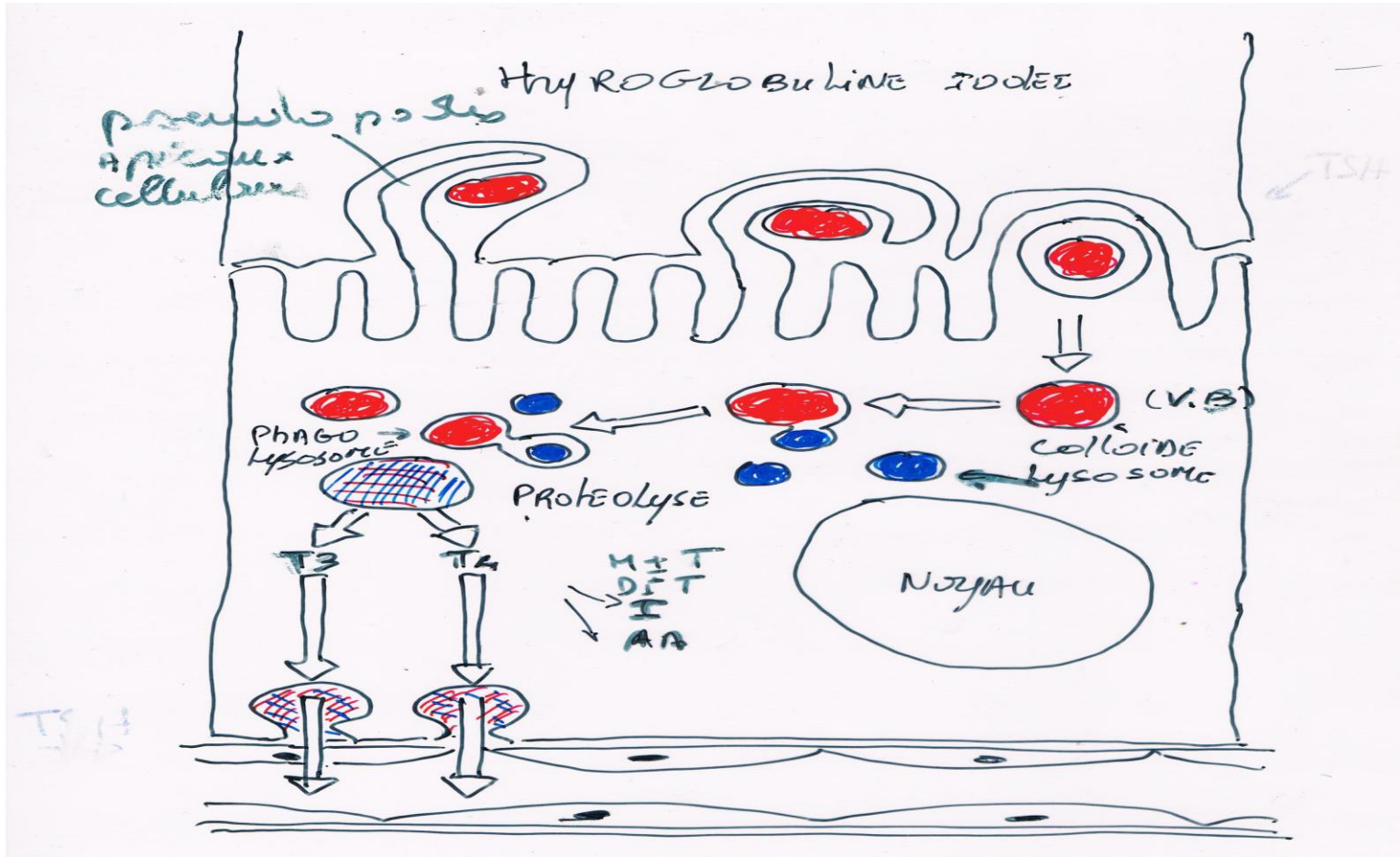
Cytophysiologie

(A) secret



Cytophysiologie

(B) excréation



Rôle des hormones thyroïdiennes

