

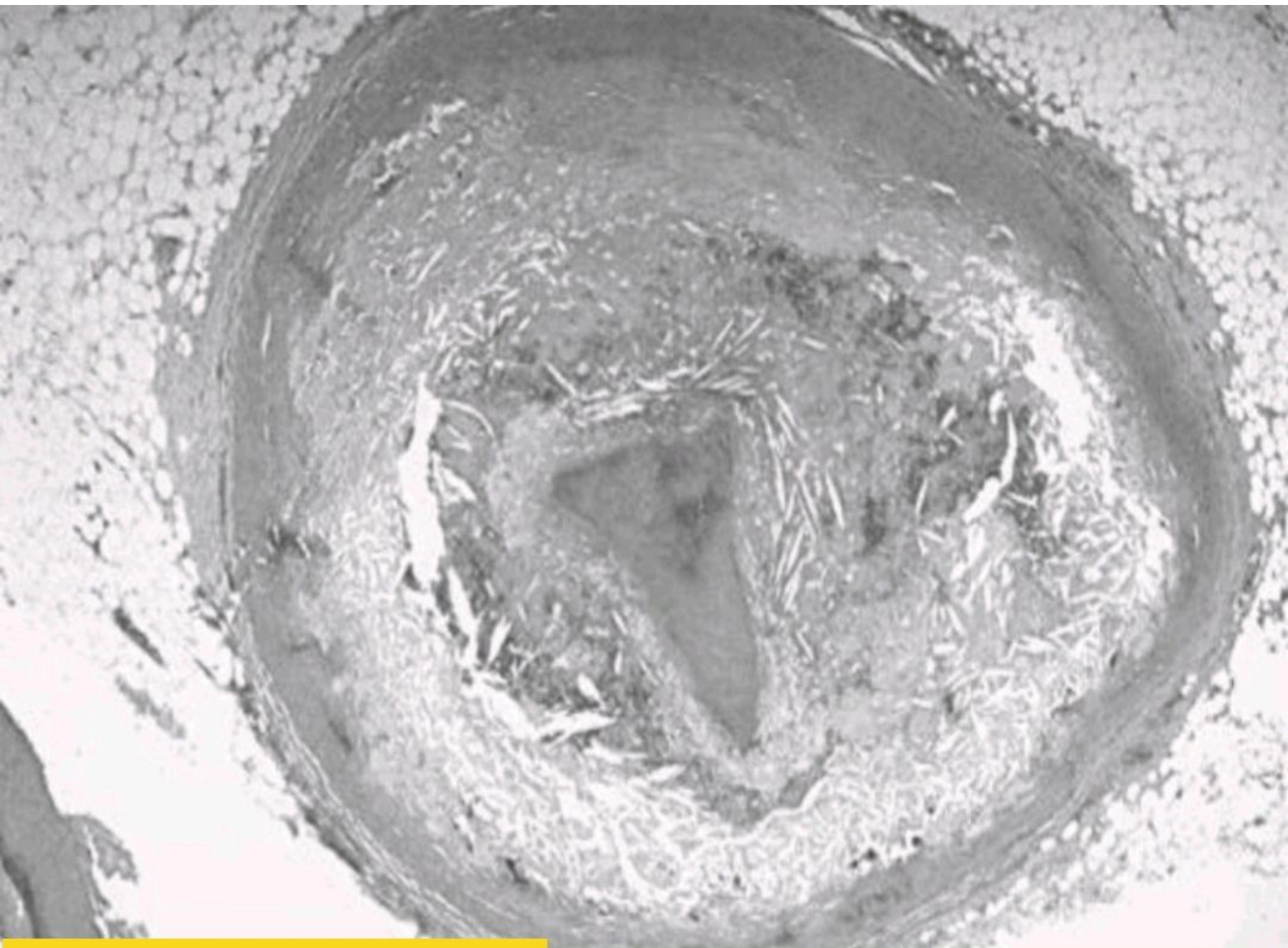
## **EMD2 THEORIE ANAPATH**

**Examen d'anatomie pathologie 19/03/2018(2017-2018)**

5/7

**Durée :45mm**

- 1-aspect microscopique de la plaque atheromateuse ✓
- 2-expliquer l'embolie graisseuse ✓
- 3-donner deux glycogenoses, leurs etiologie et les organes atteints. ✓
- 4-quel est l'examen qui permet le diagnostic positif de l'amylose et quelles sont les colorations spécifiques pour mettre en évidence l'amylose. ✓
- 5-quels sont les aspects morphologiques des différentes formes de la goutte
- 6-decrire un infarctus rénal ✓
- 7-aspect microscopique d'une stéatose hépatique.



**EXAMEN TP ANAPATH** description de cette image microscopique ?