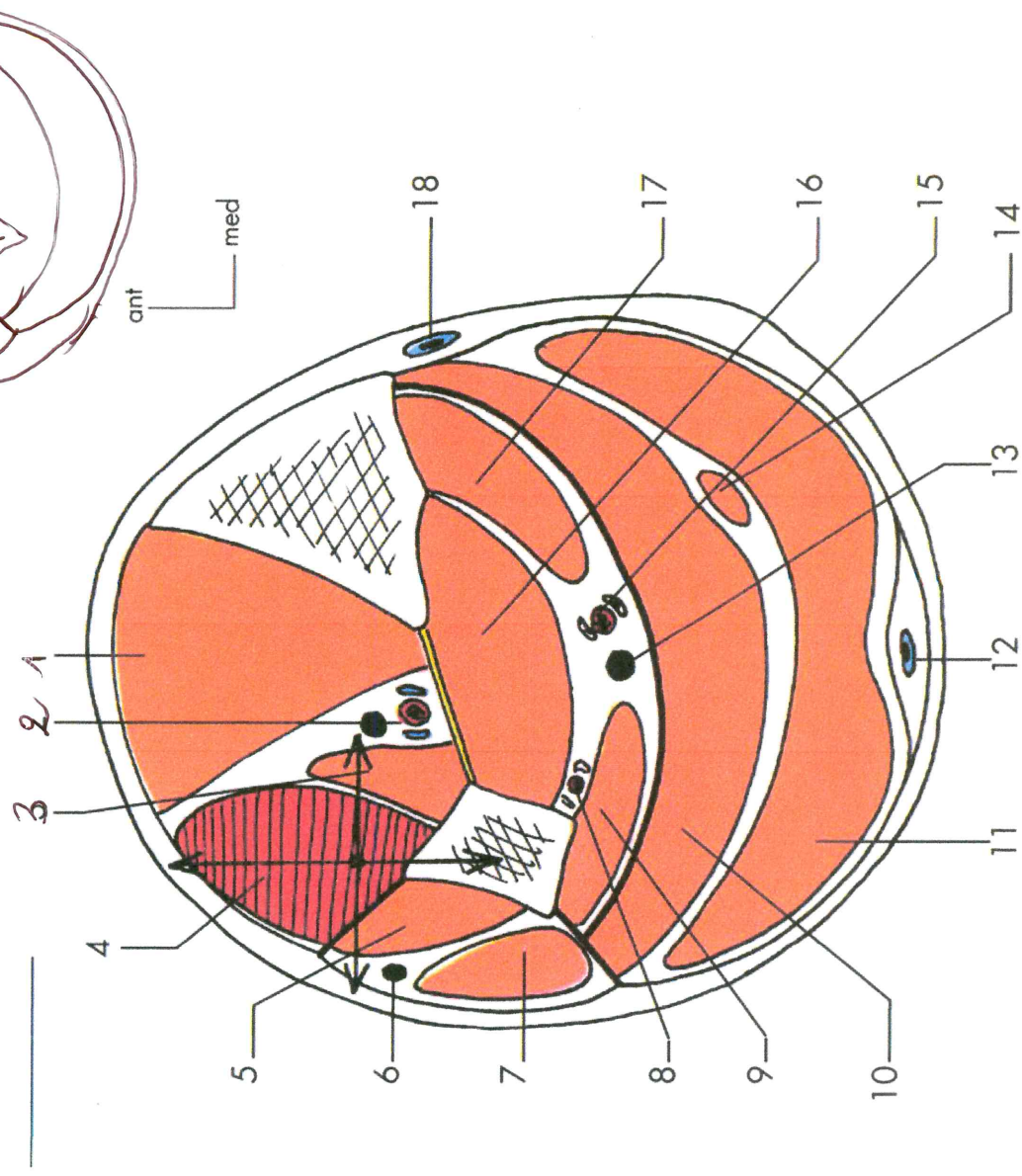
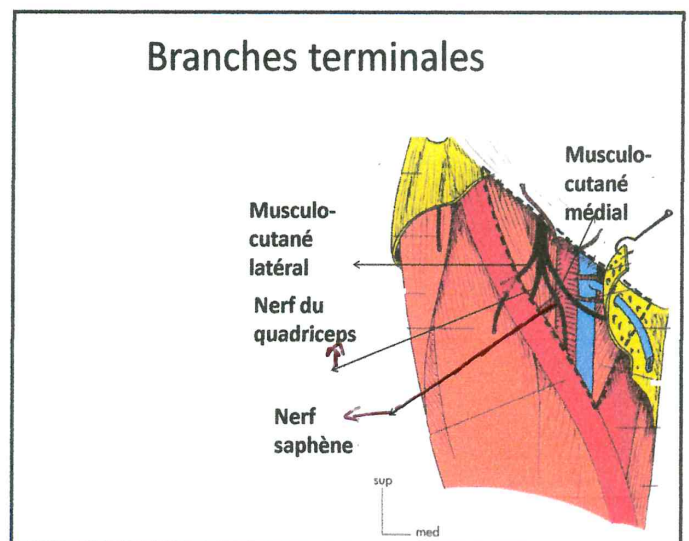
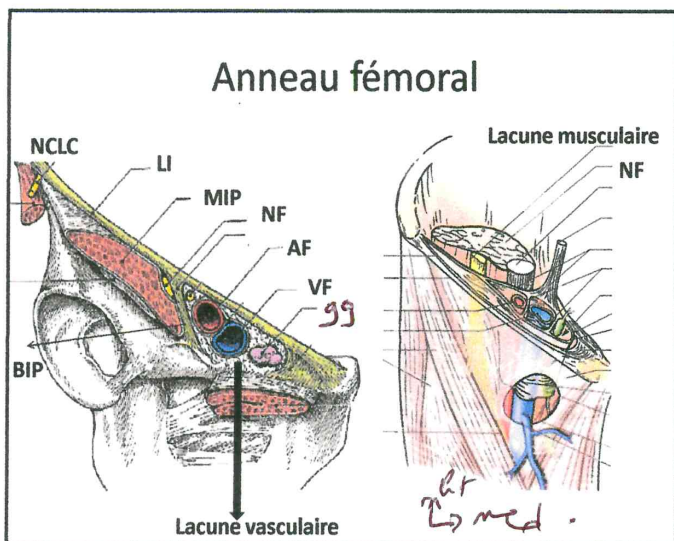
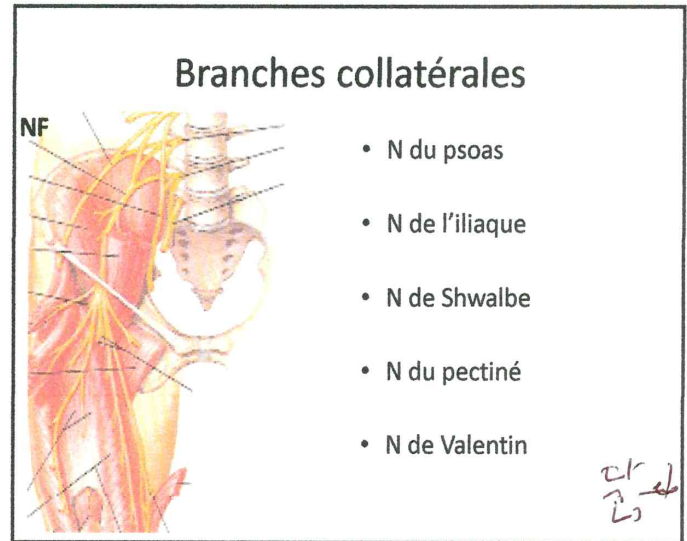
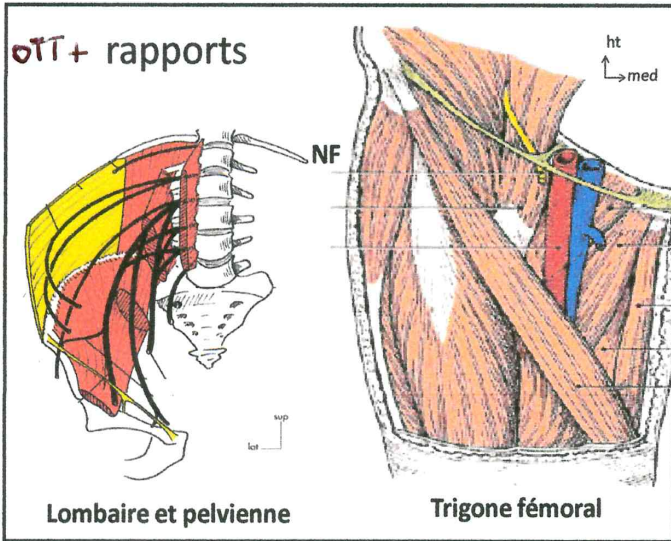


Coupe horizontale au 1/3 moyen de la jambe

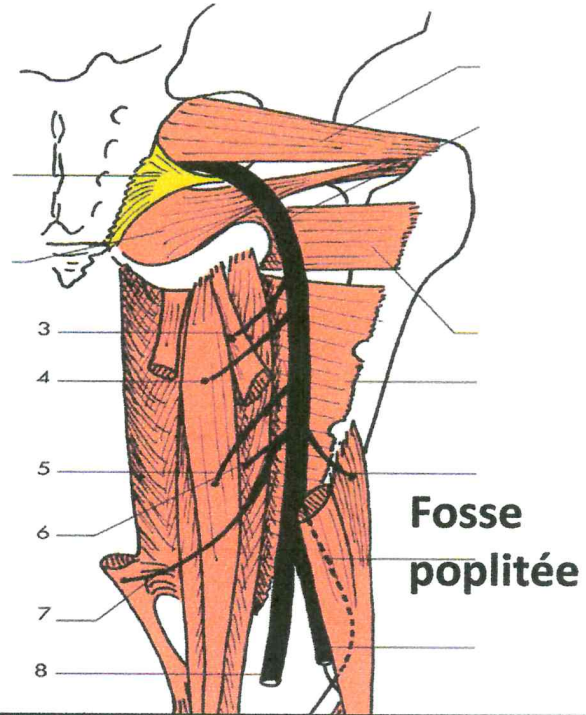
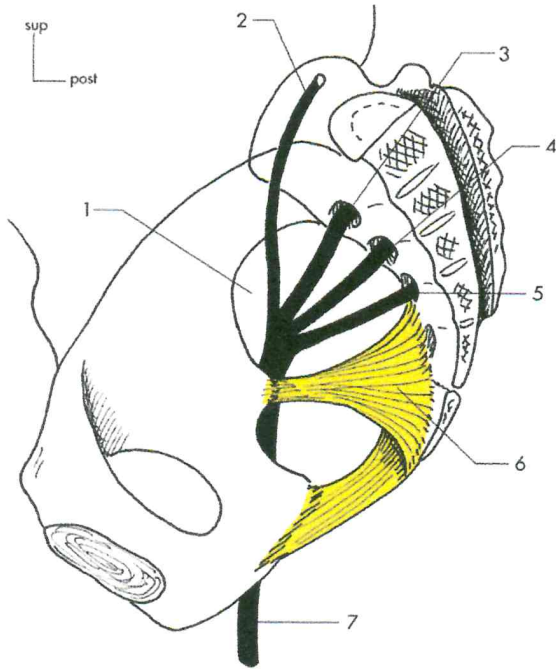


- 1. TA
- 2. nerf fibulaire profond et vaisseaux fibulaires ant.
- 3. LEH
- 4. LEO
- 5. court fibulaire
- 6. nerf fibulaire superficiel
- 7. long fibulaire
- 8. vaisseaux fibulaires
- 9. LFH
- 10. soléaire
- 11. gastrocnémien
- 12. veine petite saphène
- 13. nerf fibial
- 14. plantaire
- 15. vaisseaux fibulaires post.
- 16. TP
- 17. LFO
- 18. veine grande saphène

N. FÉMORAL.



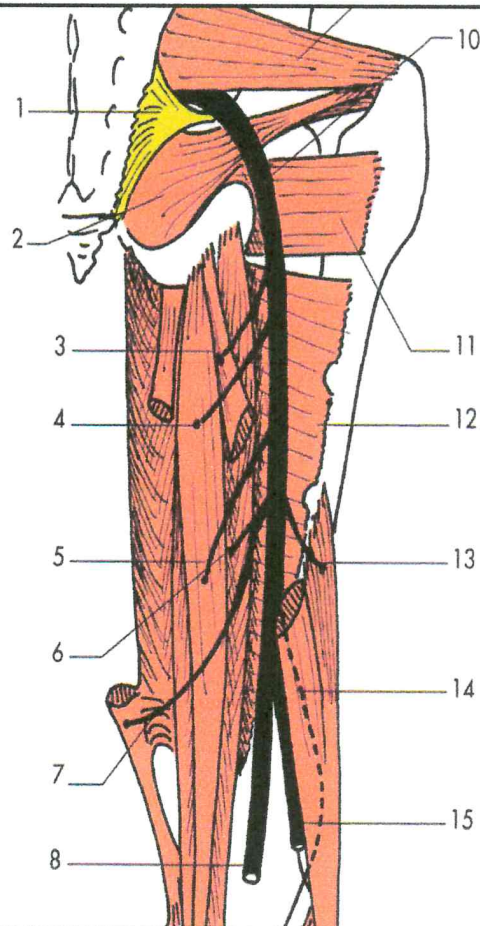
Origine , trajet , terminaison



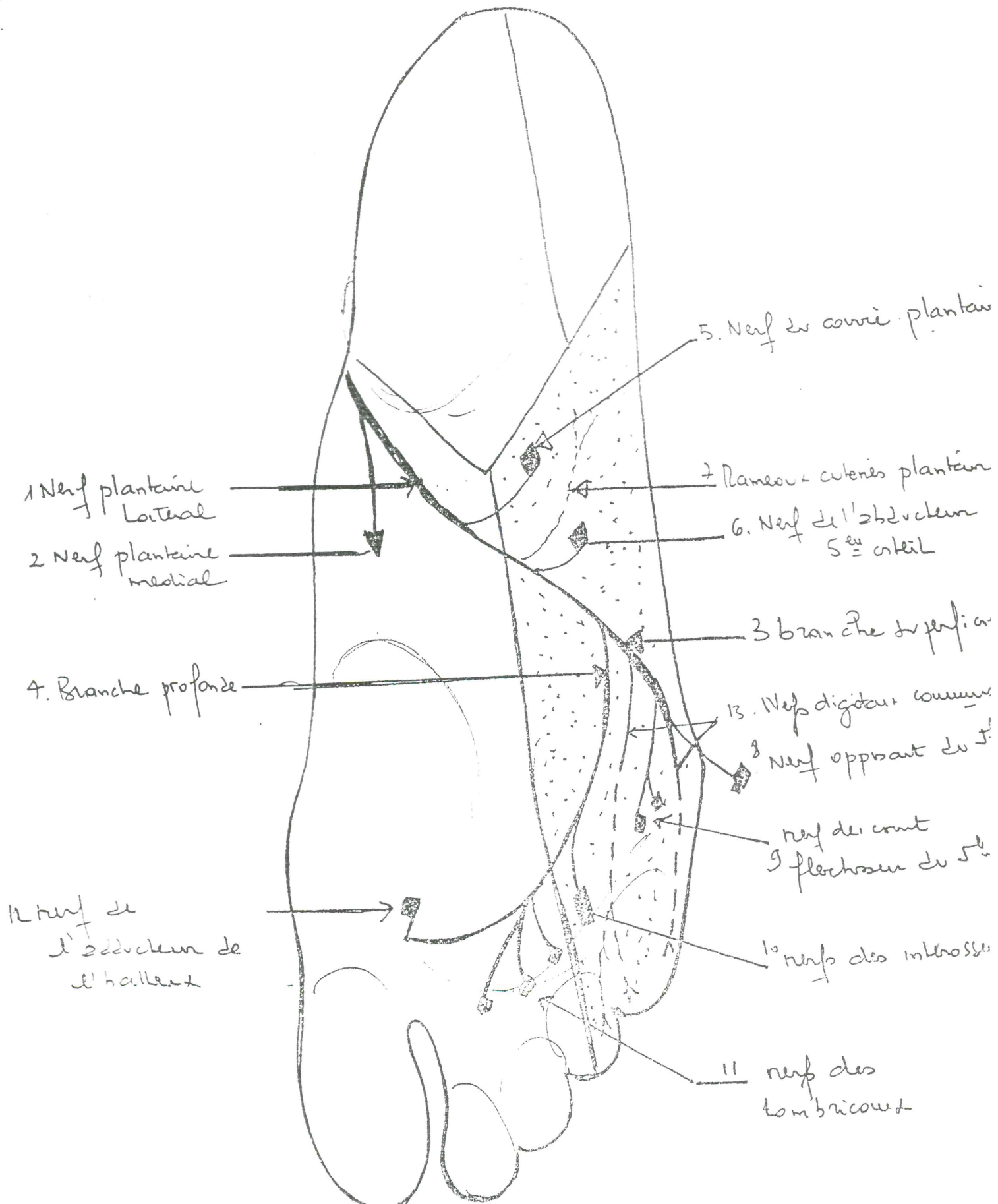
Rapports , Br collat br terminales

Nerf sciatique.

- 1. LSE
- 2. obturateur interne
- 3. nerf du long biceps
- 4. nerf sup. du semitendineux
- 5. nerf inf. du semitendineux
- 6. nerf du semimembraneux
- 7. nerf du 3^e faisceau du grand adducteur
- 8. nerf tibial
- 9. piriforme
- 10. tronc du sciatique
- 11. carré fémoral
- 12. grand adducteur
- 13. nerf du court biceps
- 14. filet artulaire
- 15. nerf fibulaire commun



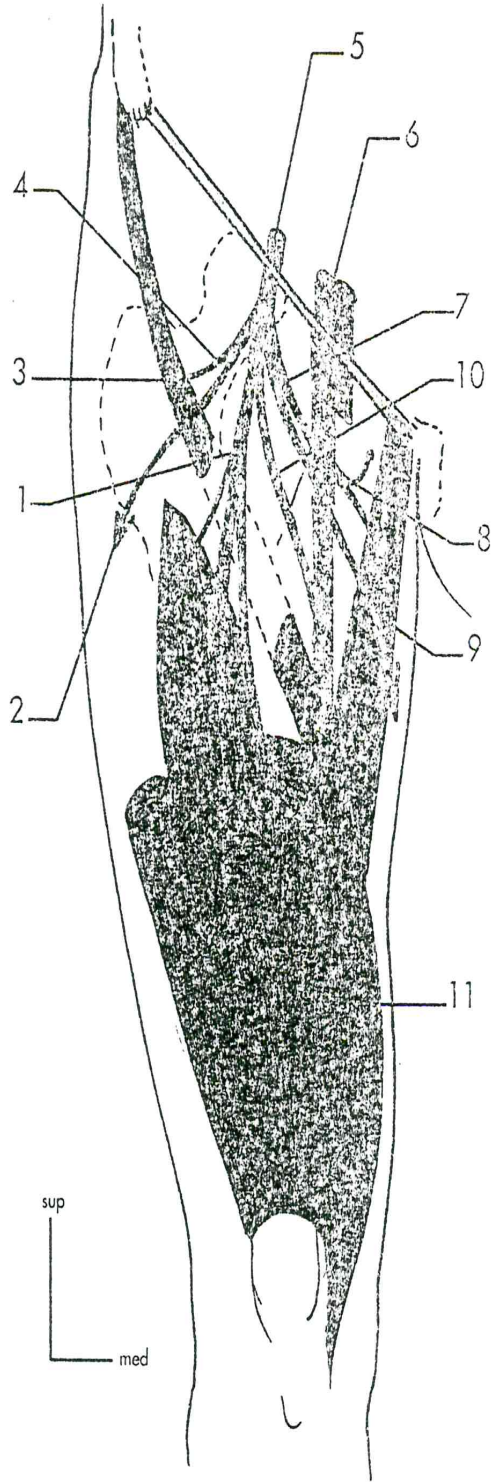
Le nerf Plantaire Latéral Vue Plantaire du Pied Droit



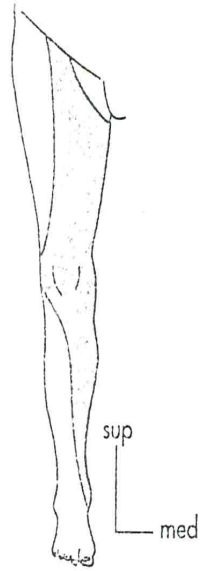
N.F.

Branches terminales
du nerf fémoral.

1. nerf du quadriceps
2. nerf cutané intermédiaire
de la cuisse
3. nerfs du sartorius
4. nerf musculaire latéral
5. nerf fémoral
6. vaisseaux fémoraux
7. nerf musculaire médial
8. nerf du pectiné et du long
adducteur
9. nerf cutané médial
de la cuisse
10. nerf saphène
11. nerf du VMO

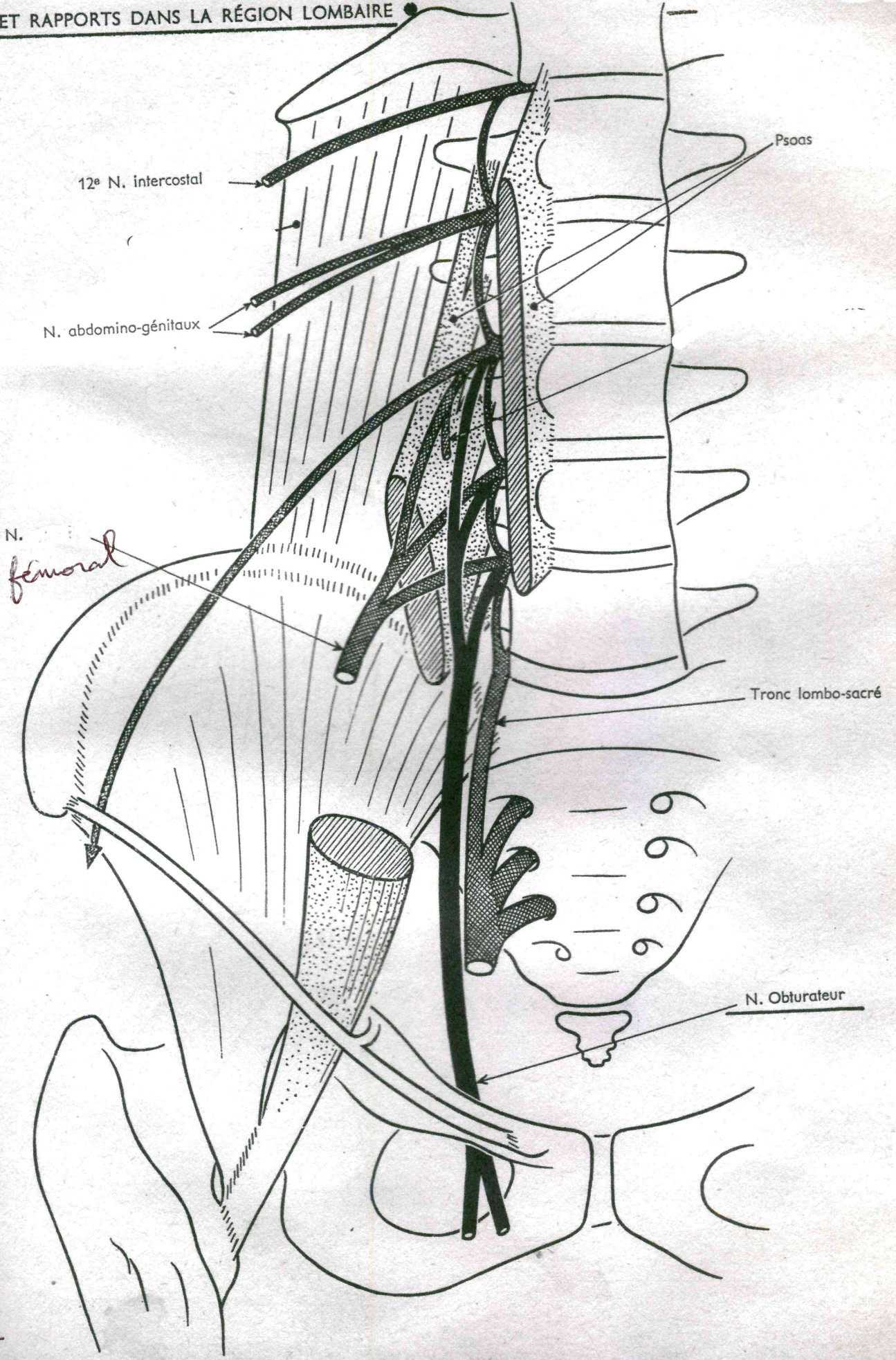


Territoire sensitif du nerf
fémoral.



NERF OBTURATEUR

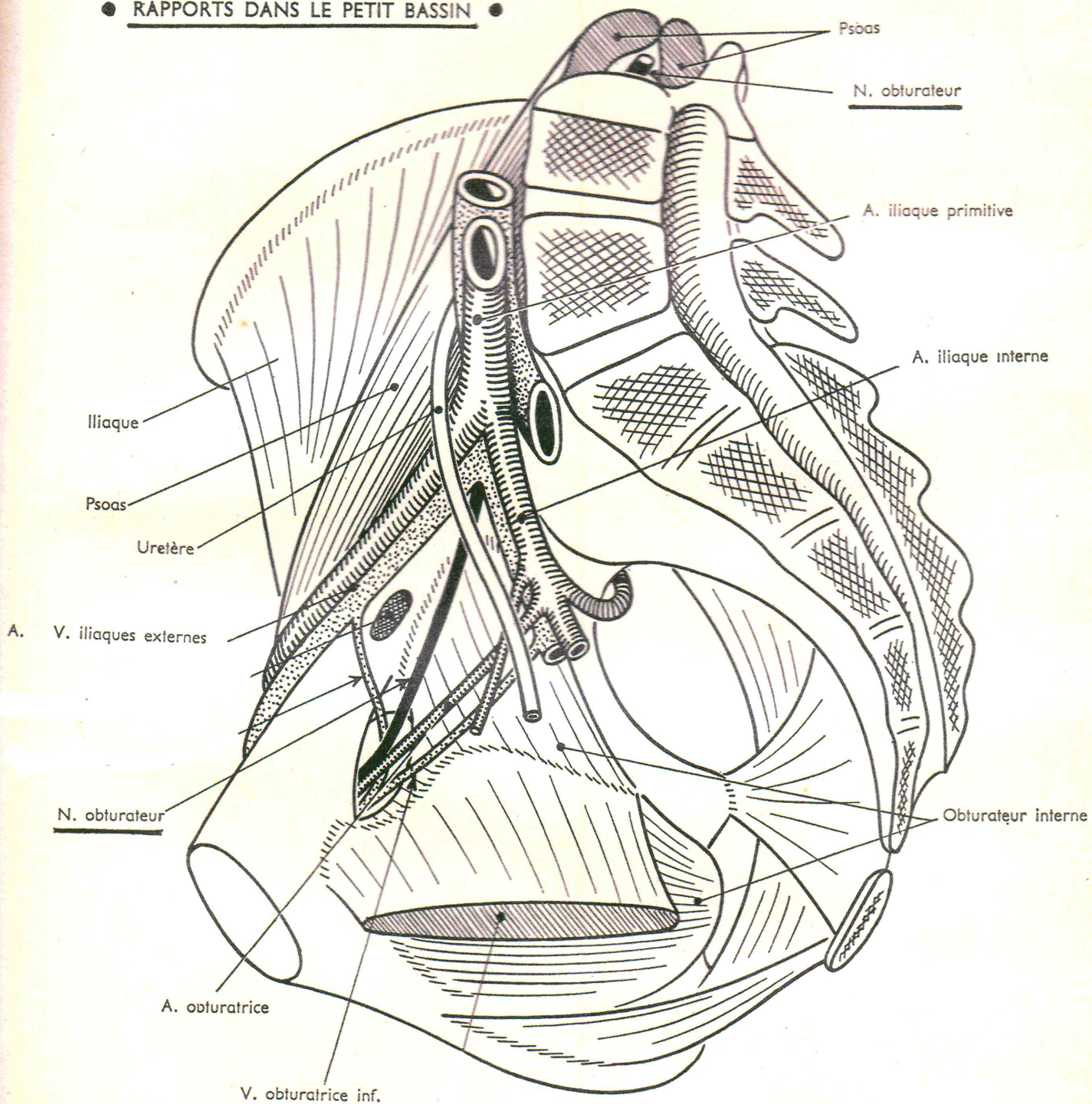
ORIGINES ET RAPPORTS DANS LA RÉGION LOMBAIRE



1

NERF OBTURATEUR

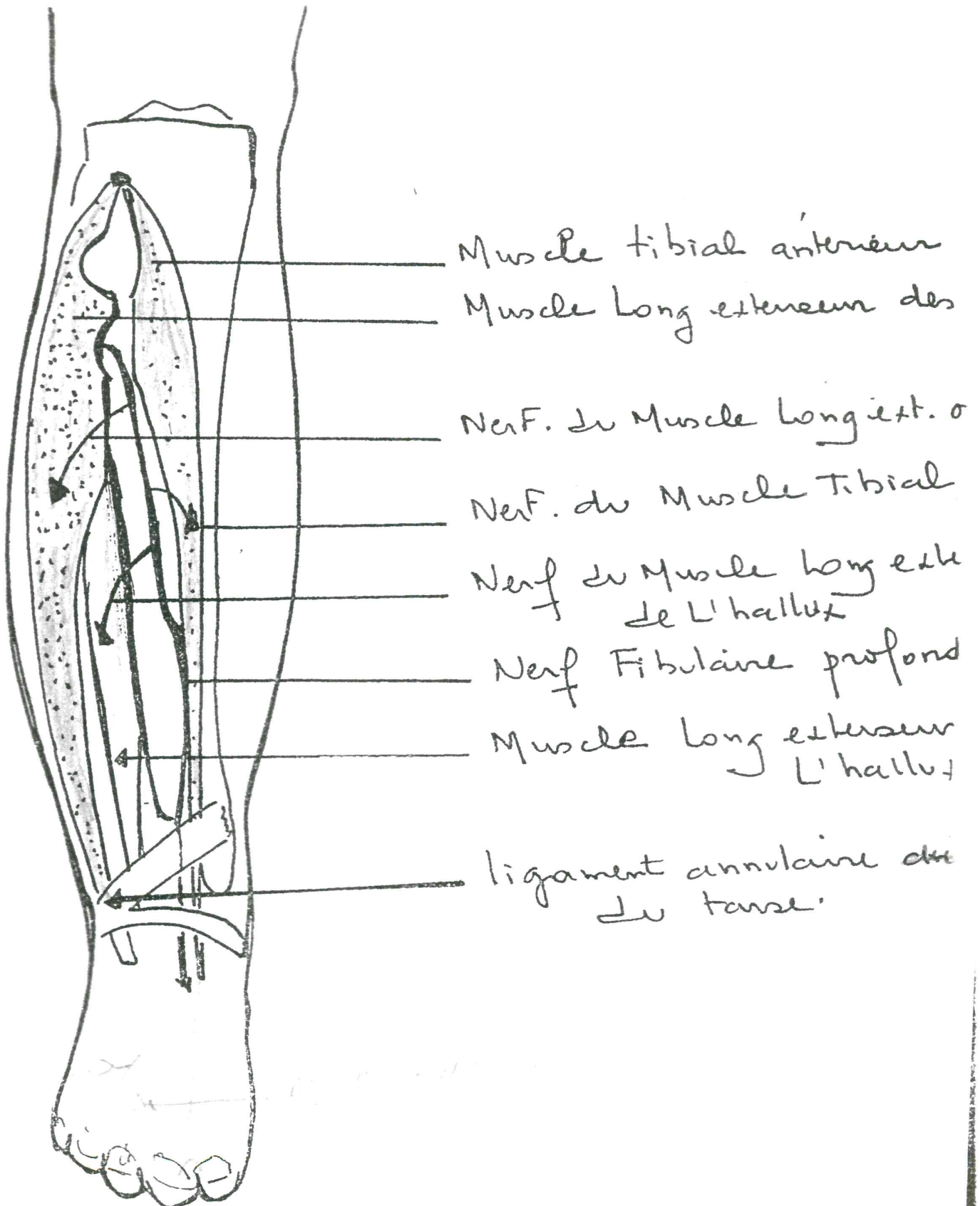
● RAPPORTS DANS LE PETIT BASSIN ●



2

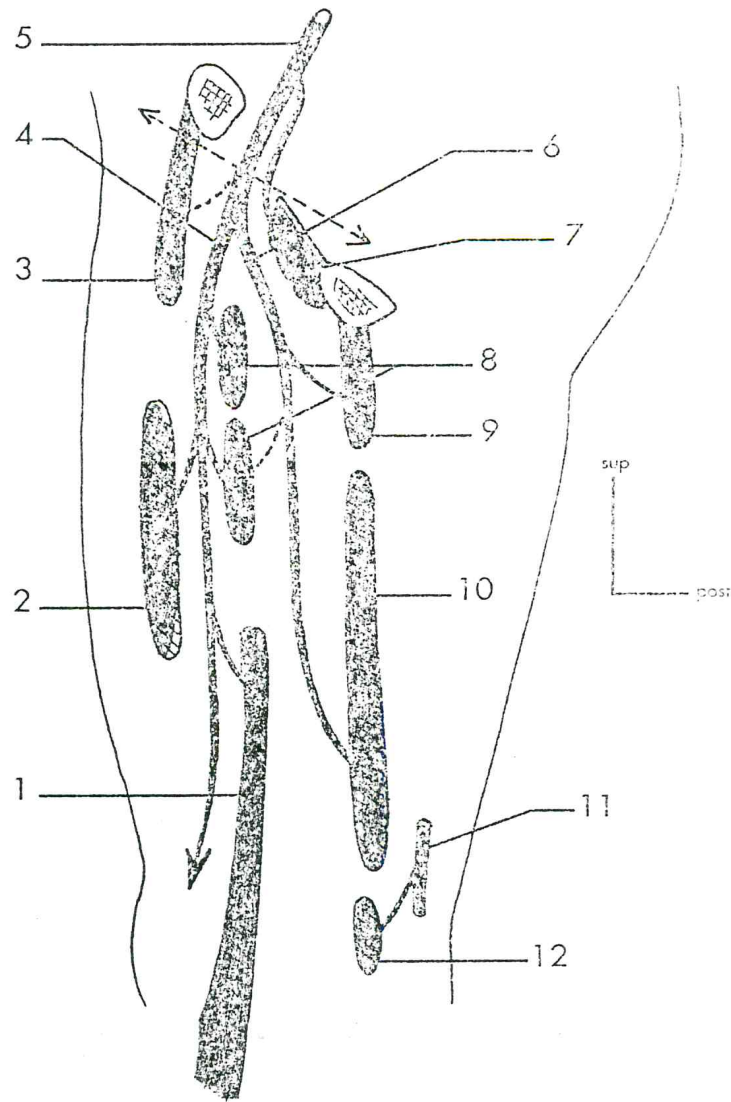
Vue interne après coupe sagittale

Vue Ventrale de la Jambe
Le Nerf Fibulaire Profond

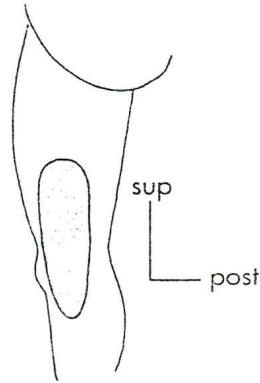


Terminales du nerf obturateur (le pointillé marque la limite entre le tronc et les terminales du nerf).

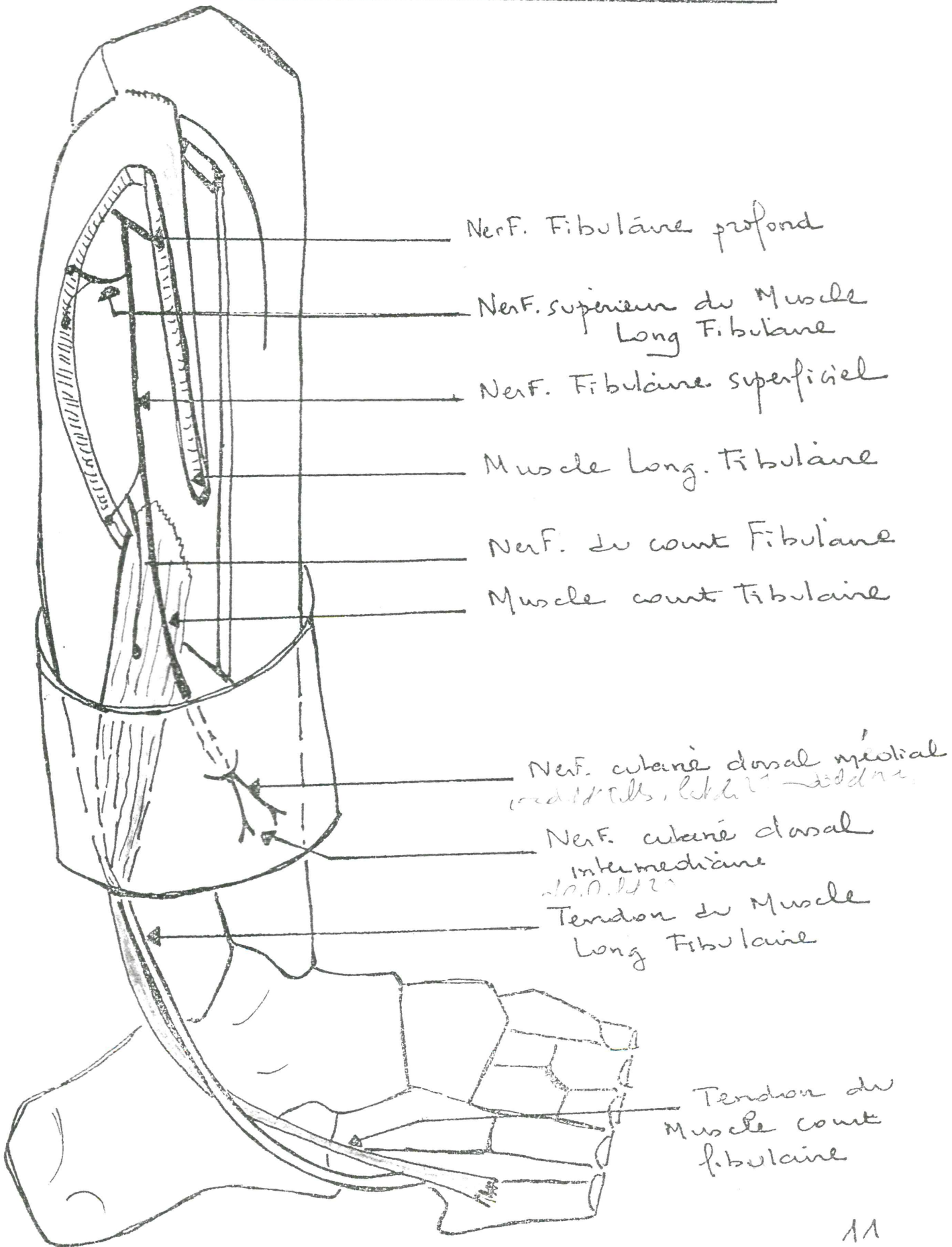
1. gracile
2. long adducteur
3. pectiné
4. branche antérieure du nerf obturateur
5. nerf obturateur
6. branche postérieure du nerf obturateur
7. obturateur externe
8. court adducteur
9. grand adducteur (I)
10. grand adducteur (II)
11. nerf sciatique
12. grand adducteur (III)



Territoire sensitif du nerf obturateur.



Nerf fibulaire Superficiel
Vue latérale Droite de la Jambe Droite



Le nerf Plantaire Médial
Vue Plantaire du Pied Droit

