

## LES PNEUMOPATHIES INTERSTITIELLES DIFFUSES

### DEFINITION

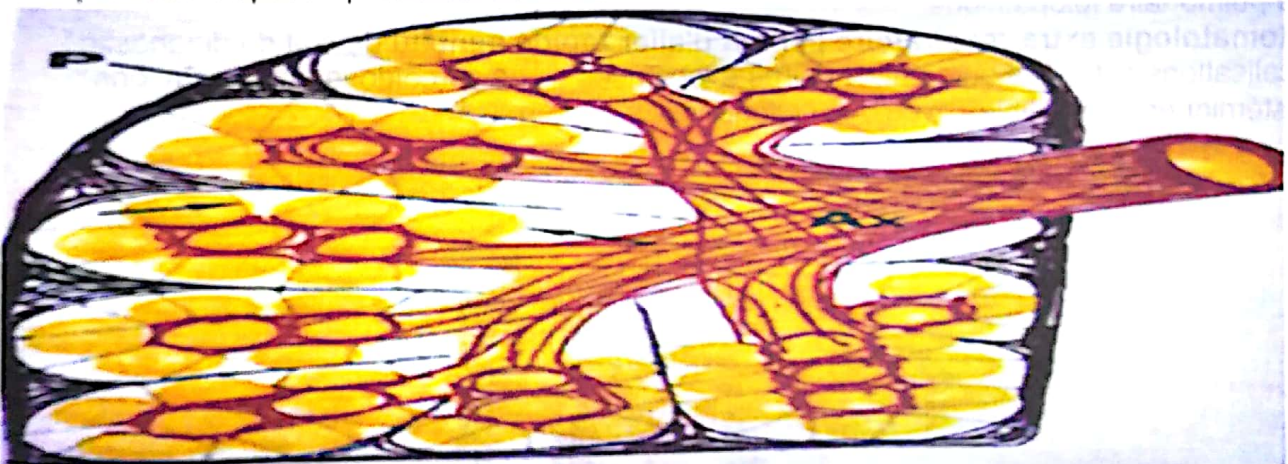Le terme de pneumopathie interstitielle (ou infiltrative) diffuse regroupe l'ensemble des maladies qui intéressent l'interstitium, quelque soient le mode évolutif et le degré des lésions, de l'alvéolite jusqu'à la fibrose irréversible. **Les pneumopathies interstitielles diffuses se définissent par l'existence sur la radiographie thoracique d'opacités diffuses nodulaires et/ou linéaires de nature, de topographie et de profusion variables.**

On en connaît plus de 120 entités différentes que l'on classe en deux catégories :

- les maladies d'étiologie connue (entre 30 à 40 % des cas)
- les maladies d'étiologie inconnue, les plus fréquentes

La menace à terme est la constitution d'une fibrose interstitielle diffuse stade ultime correspondant à l'élaboration de collagène anormal, très peu sensible au traitement et de pronostic sombre.

La démarche diagnostique profite des progrès apportés par le LBA et l'imagerie l'interstitium pulmonaire correspond à l'espace séparant les cellules endothéliales et l'épithélium alvéolaire pulmonaire. Il inclut également, par extension, les tissus des septa interlobulaires, les espaces périvasculaires et périlymphatiques et à un niveau plus centralles tissus pénébronchiques etpéribronchiolaires.



### LES PRINCIPALES ETIOLOGIES A RETENIR

- Les pneumopathies interstitielles iatrogènes
- Les pneumopathies interstitielles de nature infectieuse (tuberculose, VIH, Pneumocystis...)
- Les pneumopathies d'hypersensibilité, (poumon d'éleveurs d'oiseaux, poumon de fermier, etc.).
- Le poumon " cardiaque " (hémodynamique)
- Les pneumopathies interstitielles de nature néoplasique (Lymphome, Lymphangite, hémopathies...)
- les pneumoconioses (silicose, pneumoconiose du mineur de charbon, asbestose...)
- La sarcoïdose
- L'histiocytose X
- Les pneumopathies interstitielles associées aux collagénoses (sclérodermie, maladie rhumatoïde, myopathies inflammatoires chroniques, syndrome de Sjogren...)
- Les pneumopathies interstitielles diffuses Idiopathiques



# 1 APPROCHE DIAGNOSTIQUE

## 1.1 Interrogatoire : Irremplaçable

- sur le mode de début de la maladie, aigu ou lentement progressif, avec signes généraux (fièvre) ou totalement latent
- sur les antécédents du patient : cardiopathie sous-jacente, néoplasie traitée auparavant
- sur l'exposition professionnelle : particules minérales, poussières organiques
- sur les habitudes de vie du patient, ses loisirs (exposition aux antigènes aviaires etc...)
- sur la prise de médicaments (Amiodarone, Béta-bloquants, Nitrofurantoin, Bléomycine, huile de paraffine, gouttes nasales huileuses etc...) traitement par les radiations ionisantes.

## 1.2 Examen clinique

Signes cliniques inconstants, non spécifiques.

**-La dyspnée est le signe capital qui reflète la sévérité de la pneumopathie.**

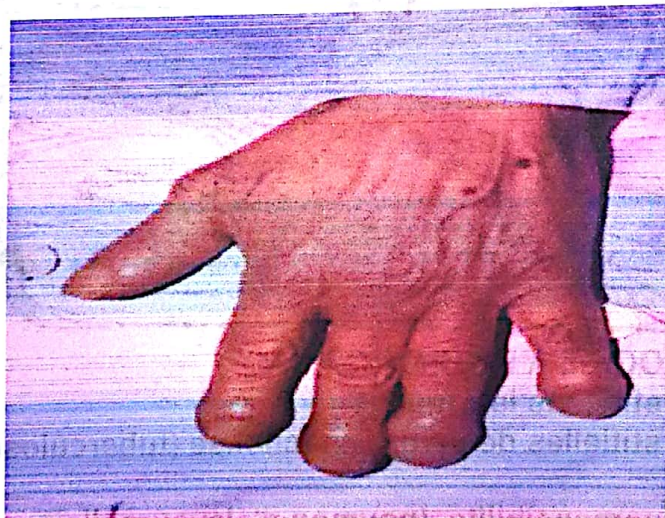
**-Les râles crépitants de tonalité haute en fin d'inspiration.**

Quasi constants au cours des pneumopathies d'hypersensibilité, de la fibrose interstitielle diffuse primitive ou des connectivites, de l'asbestose, du poumon cardiaque.

Rarement au cours de la sarcoïdose ou la pneumoconiose du mineur de charbon.

**-L'hippocratisme digital** Rare au cours de la sarcoïdose, Fréquent au cours de la Fibrose pulmonaire idiopathique.

**-symptomatologie extra-respiratoire permet d'aller rapidement au devant du diagnostic :** localisations cutanées ou ganglionnaires évocatrices d'une sarcoïdose, manifestations systémiques compatibles avec une collagénose.



## 1.3 Radiographie et tomodensitométrie

**A – La Radiographie thoracique est caractérisée par des opacités interstitielles**

- à limites nettes, non confluentes
- non systématisées, sans bronchogramme aérien
  - bilatérales mais pas forcément symétriques.

Les aspects élémentaires

**a – Les lignes de Kerley : opacités linéaires à la périphérie des champs pulmonaires**

**- Lignes de Kerley A (apex) ou lignes septales longues : le plus souvent obliques, de 3 à 5 cm de longueur, siégeant aux sommets et partie moyenne.**



- **Lignes de Kerley B (bases) ou lignes septales courtes : les plus fréquentes, fines, rectilignes et horizontales** siégeant aux bases, à raccordement pleural.

**b – D'autres opacités linéaires, et réticulaires**

**c – Des opacités nodulaires**

- ponctiformes
- micronodulaires ou miliaires, de 1 à 3 mm de diamètre
- miliaires à gros grains, de 6 mm de diamètre
- nodulaires, de 6 à 10 mm de diamètre
- macronodulaires, > 10 mm de diamètre

**B) La Tomodensitométrie thoracique a une sensibilité supérieure à celle de la RXT**

Certaines caractéristiques topographiques ou séméiologiques et certains signes d'accompagnement orientent l'enquête étiologique:

**En fonction de la topographie :**

- Prédominance au niveau des régions supérieures et moyennes : Histiocytose X, sarcoïdose , silicose
- Adénopathies médiastinales : sarcoïdose , silicose
- pleurésie : pathologie infectieuse , tumorale ou d'origine hémodynamique
- pneumothorax : histiocytose X
- ostéolyses costales : pathologie tumorale, histiocytose X
- calcifications pleurales : asbestose

**En fonction de la séméiologie :**

**1. Le verre dépoli, augmentation de densité du parenchyme pulmonaire respectant les structures normales du poumon**

**2. Les nodules, flous ou bien limités, de taille variable (micronodules, nodules, macronodules ou masses, de topographie centrolobulaire ou périphérique**

**3. Les infiltrats, condensations a bords mal limités, avec ou sans bronchogramme**

**4. Les opacités linéaires** Elles correspondent le plus souvent à un épaississement des septas interlobulaires et/ou de l'interstitium

**Les kystes, de petite ou grande taille, volontiers associés aux bronchectasies de**

Traction Au maximum, poumon en rayon de miel.

**6. La modification des interfaces**

- irrégularité de l'interface plèvre viscérale/poumon
- Interface bronche/poumon
- Interface vaisseaux/poumon

**1.4 Exploration fonctionnelle respiratoire**

reflète la sévérité de la maladie :

**Trouble ventilatoire restrictif (diminution de la capacité pulmonaire totale , de la capacité vitale et du VEMS, rapport de Tiffeneau VEMS / CV normal).**

**Effet shunt (PaO2+PaCO2 < 120mmHg), hypoxémie, parfois discrète au repos, se majorant à l'exercice et hypocapnie**

**Diffusion du CO abaissée , Plus rarement, trouble ventilatoire obstructif.**

**L'exploration fonctionnelle respiratoire est souvent normale au cours de la sarcoïdose en dépit d'images radiologiques impressionnantes.**

**1.5 Biologie et Immunologie**

-Syndrome inflammatoire ( vitesse de sédimentation , fibrinogène , CRP )

- Auto-anticorps (facteur rhumatoïde, anticorps antinucléaires) oriente vers une collagénose ou la fibrose pulmonaire primitive

-Atteinte rénale biologique (hématurie microscopique , protéinurie) est classique au cours des collagénoses



-Négativité de l'intradermo-réaction à la tuberculine, Elévation de l'enzyme de conversion de l'angiotensine I et l'absence de syndrome inflammatoire sont plus évocateurs de la sarcoïdose

-L'existence de précipitines spécifiques d'un antigène est un argument en faveur d'une pneumopathie d'hypersensibilité

-La recherche de certains marqueurs tumoraux ne peut prendre de l'intérêt que si elle s'intègre dans un contexte de surveillance d'une affection néoplasique .

### 1.6 Scintigraphie

permet d'évaluer l'inflammation cellulaire alvéolaire et interstitielle associée à la pneumopathie interstitielle diffuse.

Elles informent sur l'activité de la maladie et peuvent guider la prise en charge thérapeutique.

### 1.7 Lavage broncho-alvéolaire

#### 1. Elément de Certitude diagnostique par

-la mise en évidence d'éléments figurés :

-étiologie infectieuse (*Pneumocystis carinii*, filaments mycéliens, mycobactéries, inclusions caractéristiques du cytomégalovirus.

-L'histiocytose X par microscopie électronique (présence de corps X)

-Cellules néoplasiques

-Sidérophages , facilement identifiés par l'incoloration de Perls (score de Golde) , est pathognomonique d'un syndrome hémorragique pulmonaire

-Présence de corps asbestosiques ou d'autres particules minérales témoignant de l'exposition professionnelle ou environnementale

2. Elément d'orientation étiologique en fonction de la nature de la réaction inflammatoire présente au niveau alvéolaire et détectée par le LBA .

\* une alvéolite lymphocytaire ( caractérisée par l'augmentation du pourcentage de lymphocytes ) . Le type de sous populations lymphocytaires , " auxiliaire " CD4+ ou "suppresseur/cytotoxique" CD8+ n'est pas spécifique d'une

\* une alvéolite éosinophile

\* une alvéolite panachée

une alvéolite macrophagique

### 1.8 Anato-pathologie

L'obtention d'une "preuve" histologique de la maladie représente une étape fondamentale du diagnostic étiologique

-La médiastinoscopie est la technique de choix lorsqu'existent des adénopathies médiastinales (sarcoïdose, affections néoplasiques).

-Les biopsies bronchiques et pulmonaires transbronchiques permettent d'obtenir des prélèvements souvent suffisants pour le diagnostic d'affections granulomateuses, néoplasiques, infectieuses mais dont les limites tiennent à la taille trop petite pour porter un diagnostic précis lorsque les lésions anatomo-pathologiques sont non spécifiques.

-Il faut s'aider de biopsies périphériques d'accès facile (cutanée, conjonctivale, glande salivaire accessoire )

### 2 APPROCHE THERAPEUTIQUE

L'approche thérapeutique est différente selon l'agent étiologique responsable et selon le caractère aigu ou chronique de la maladie.

#### 2.1 La décision thérapeutique

La décision thérapeutique doit prendre en considération trois notions :

- le diagnostic retenu et les informations connues sur l'évolution naturelle de la maladie

- l'âge du patient, ses comorbidités et globalement l'évaluation bénéfique/risque des traitements



- le retentissement clinique (dyspnée) et fonctionnel (l'importance du trouble ventilatoire, de l'hypoxie de repos, de la désaturation oxygénée à l'effort et du trouble de diffusion du CO.) de la maladie au moment du diagnostic, élément prépondérant de la décision thérapeutique.

## 2.2. Modalités thérapeutiques et Surveillance

Fibrose Pulmonaire Idiopathique : Corticoïdes et Immunosuppresseurs (Azathioprine)

Pneumopathie Interstitielle Non Spécifique : Corticoïdes

Pneumopathie Interstitielle Desquamative : Arrêt du tabac (corticothérapie si non amélioration)

Pneumopathie organisée (BOOP) : corticoïdes

Histiocytose X : arrêt du tabac

Sarcoidose : surveillance, corticothérapie à discuter

**La surveillance** doit pouvoir apprécier objectivement l'efficacité des thérapeutiques instaurées.

- sur le plan clinique : diminution de la dyspnée, des rales crépitants

- sur le plan fonctionnel : amélioration des paramètres ventilatoires et respiratoires

- sur le plan radiologique : régression des opacités, bien visibles en tomodynamométrie

Dans tous les cas il faut garder à l'esprit que les thérapeutiques immunosuppressives, corticoïdes ou cytotoxiques, ne sont jamais innocentes. Elles sont responsables de complications iatrogènes fréquentes et sévères.

## **LES MALADIES DE SYSTEMES MANIFESTATIONS RESPIRATOIRES DES VASCULARITES ET DES CONNECTIVITES**

### 1. MANIFESTATIONS RESPIRATOIRES DES VASCULARITES

#### 1.1. DÉFINITION

Les vascularites (ou angéites) sont définies par une inflammation des vaisseaux sanguins dont la paroi est infiltrée par des cellules de l'inflammation

#### 1.2. MALADIE DE WEGENER

La maladie de Wegener est une maladie rare (environ 8 cas annuels / million d'habitants) qui affecte surtout l'adulte entre 40 et 50 ans, avec une légère prédominance masculine. Le début est le plus souvent progressif. La première phase évolutive est souvent localisée à l'atteinte ORL et pulmonaire; elle est suivie par l'extension systémique de la vascularite. L'atteinte pulmonaire reste cependant isolée dans 10% des cas

#### ANATOMOPATHOLOGIE

La maladie de Wegener est définie par l'association d'une présentation clinique évocatrice, et de trois critères histologiques majeurs:

- un granulome histiocytaire, centré ou non par le vaisseau;
- une vascularite des artères de moyen et petit calibre, des veines, et des capillaires, avec microabcès de la paroi vasculaire, et inflammation par diverses cellules inflammatoires;
  - une nécrose du tissu inflammatoire.

#### MANIFESTATIONS CLINIQUES

La symptomatologie pulmonaire est non spécifique, pouvant comporter une toux (75%), une expectoration purulente par nécrose des foyers pulmonaires, une dyspnée modérée (50%), une hémoptysie (30%) due à une lésion focale ou à une hémorragie alvéolaire soit pleurésie exsudative (5-20%);

soit pneumothorax compliquant une atteinte parenchymateuse nodulaire excavée

#### IMAGERIE PULMONAIRE

- des nodules multiples qui tendent à s'excaver
- des infiltrats diffus bilatéraux
- des opacités alvéolaires mal systématisées



-plus rarement, des opacités réticulonodulaires diffuses, un épanchement pleural, une atélectasie, ou une sténose trachéobronchique

### **SYNDROME HÉMORRAGIQUE ALVÉOLAIRE**

Les lésions de capillarite conduisent à un syndrome hémorragique alvéolaire chez environ 10% des patients. La chute rapide de l'hémoglobinémie est évocatrice.

### **FIBROSCOPIE BRONCHIQUE**

Les lésions endobronchiques sont fréquentes et doivent être recherchées systématiquement.

Elles peuvent siéger à tout niveau de l'arbre trachéobronchique et sont variées: inflammation, ulcération, sténose, bourgeon pseudo-tumoral.

### **ANOMALIES BIOLOGIQUES**

Le syndrome inflammatoire biologique est constant. La présence d'anticorps anti-cytoplasme des polynucléaires neutrophiles (ANCA) sériques de type c-ANCA

### **TRAITEMENT**

L'association corticoïdes (débutés à 1 mg/kg/j) - cyclophosphamide (2 mg/kg/j per os) permet d'obtenir une rémission complète chez 75 % des patients, et une survie de 60-75 % à 5 ans.

### **POLYANGÉITE MICROSCOPIQUE**

-La polyangéite microscopique est une vascularite nécrosante des petits vaisseaux (capillarite), généralement associée à une glomérulonéphrite nécrosante.

-Elle s'observe le plus souvent chez l'homme d'une soixantaine d'années.

-L'atteinte pulmonaire, lorsqu'elle est présente, est un syndrome hémorragique alvéolaire par capillarite nécrosante.

-les p-ANCA évoquent plutôt la polyangéite microscopique.

-La prise en charge de ces deux affections est similaire.

### **SYNDROME DE CHURG ET STRAUSS**

Le syndrome de Churg et Strauss est défini par la présence d'une inflammation granulomateuse éosinophilique du tractus respiratoire, d'une vascularite nécrosante des petites et moyennes artères, d'un asthme, et d'une hyperéosinophilie

### **PRÉSENTATION CLINIQUE ET RADIOLOGIQUE**

Le syndrome de Churg et Strauss affecte surtout l'homme au cours de la cinquième décennie.

-la maladie débute typiquement par une rhinite allergique (75%) suivie d'un asthme souvent sévère

-hyperéosinophilie sanguine et tissulaire

-une symptomatologie de vascularite systémique, en moyenne trois ans après

l'apparition de l'asthme. Celle-ci dominée par l'atteinte cardiaque souvent sévère, neurologique périphérique, gastrointestinale, et cutanée (tableau V), et s'accompagne d'une altération de l'état général.

Chez deux tiers des patients, l'asthme s'associe à des infiltrats pulmonaires en aires disséminées, non systématisés, et parfois labiles.

Le scanner thoracique montre des opacités en verre dépoli, des opacités alvéolaires non systématisées

Un épanchement pleural de faible abondance est présent chez 30 % des patients.

## ANOMALIES BIOLOGIQUES

L'hyperéosinophilie périphérique est un critère essentiel du syndrome de Churg et Strauss. Habituellement supérieure à 1,5 G/L, elle s'associe à une éosinophilie du lavage bronchoalvéolaire (en moyenne 30 % de polynucléaires éosinophiles).

## TRAITEMENT

Il repose sur la corticothérapie, débutée à 1 mg/kg/jour

Des immunosuppresseurs (azathioprine, cyclophosphamide) sont associés à la corticothérapie dans les formes sévères répondant mal à la corticothérapie, ou dans les formes avec atteinte systémique initiale de mauvais pronostic (néphropathie, atteinte gastro-intestinale, atteinte du système nerveux central). La durée totale du traitement dépasse rarement un an.

## MALADIE DE BEHÇET

Affection touchant avec prédilection le sujet jeune de sexe masculin, le syndrome de Behçet est caractérisé par une aphtose buccale récurrente, pouvant s'associer à de nombreuses manifestations systémiques, notamment génitales, oculaires, cutanées, neurologiques, et vasculaires.

- des anévrysmes des artères pulmonaires ou lobaires. Ceux-ci peuvent être asymptomatiques, ou entraîner des hémoptysies

## ARTÉRITES SYSTÉMIQUES À CELLULES GÉANTES

### MALADIE DE TAKAYASU

La maladie de Takayasu atteint les femmes jeunes. Fréquente surtout au Japon et au Mexique, elle se traduit par une obstruction de l'aorte et de ses branches. Il s'y associe une sténose des artères pulmonaires dans 50% des cas, souvent asymptomatique.

Les corticoïdes sont actifs à la phase initiale inflammatoire de la maladie.

### MALADIE DE HORTON

Elle peut s'associer à une toux sèche chronique (sensible au traitement corticoïde), à des nodules pulmonaires parfois excavés, à une pneumopathie infiltrante localisée ou diffuse, ou encore à une pleurésie exsudative.

## MANIFESTATIONS RESPIRATOIRES DES CONNECTIVITES

### GÉNÉRALITÉS

Les localisations pleuro-pulmonaires des connectivites sont rares, et exceptionnellement révélatrices de la connectivite sous-jacente.

#### 1 / SCLÉRODERMIE

La sclérodermie est une pathologie rare caractérisée par des anomalies cutanées, lesquelles sont presque toujours accompagnées d'un syndrome de Raynaud. Les manifestations pulmonaires sont fréquentes.

### PNEUMOPATHIE INTERSTITIELLE DIFFUSE

Principale complication pulmonaire de la sclérodermie, cette PID est particulièrement fréquente chez les hommes, et sa sévérité est liée à l'évolutivité générale de la maladie

L'hypertension artérielle pulmonaire survient chez environ 10% des patients

### POLYARTHRITE RHUMATOÏDE

Bien que rarement cliniquement symptomatiques, les manifestations pulmonaires de la polyarthrite rhumatoïde sont fréquentes, et particulièrement variées. Elles s'observent d'autant plus chez les patients présentant des nodules sous-cutanés.



- PLEURÉSIE RHUMATOÏDE Elle est habituellement unilatérale et peu abondante
- PNEUMOPATHIE INTERSTITIELLE DIFFUSE
- NODULES RHUMATOÏDES PULMONAIRES
- BRONCHIOLITES

### LUPUS ÉRYTHÉMATEUX DISSÉMINÉ

#### ATTEINTE PLEURALE

Les manifestations respiratoires du lupus sont essentiellement pleurales bilatérales dans 50% des cas. Elles s'associent souvent à une péricardite

#### ATTEINTE PARENCHYMATEUSE

des atélectasies sus-diaphragmatiques en bande, surtout lorsqu'une pleurésie est présente; elles traduisent

-la dysfonction diaphragmatique;

- une hémorragie alvéolaire diffuse;

- une exceptionnelle PID lupique aiguë ou chronique.

#### AUTRES MANIFESTATIONS

L'atteinte vasculaire pulmonaire est histologiquement fréquente, et est parfois responsable d'une hypertension artérielle pulmonaire symptomatique.

#### SYNDROME DE GOUGEROT-SJÖGREN

Les manifestations respiratoires de ce syndrome sont fréquentes et parfois inaugurales. La symptomatologie la plus fréquente est une toux sèche chronique, secondaire à la sécheresse bronchique. La fibroscopie bronchique montre l'inflammation et la sécheresse de la muqueuse bronchique. Les biopsies bronchiques peuvent montrer une infiltration lymphoïde de la sous-muqueuse

#### MYOPATHIE INFLAMMATOIRE IDIOPATHIQUE

Les manifestations pulmonaires sont à type de PID fibrosante

#### CONNECTIVITE MIXTE OU SYNDROME DE SHARP

Ce syndrome regroupe des signes cliniques rencontrés au cours du lupus, de la sclérodermie, et des myopathies idiopathiques inflammatoires, et des anticorps anti-RNP. Une PID de sévérité modérée, une atteinte pleurale, ou une hypertension artérielle pulmonaire, peuvent s'observer.

#### SPONDYLARTHRITE ANKYLOSANTE

Elle peut entraîner un trouble ventilatoire restrictif modéré secondaire à l'atteinte articulaire de la cage thoracique. L'atteinte du parenchyme pulmonaire se manifeste par une fibrose pulmonaire apicale extensive

#### POLYCHONDRITE CHRONIQUE ATROPHIANTE

Cette affection rare se caractérise par une inflammation récidivante et déformante des cartilages de la face (nez, oreilles) et de l'arbre trachéo-bronchique dans 50% des cas.