

# Les tumeurs digestives

## I. Evolution générale des tumeurs digestive

1) La lésion pré cancéreuse

2) Dysplasie

3) Tumeur=néoplasme=néoplasie

a. Définition

b. Différences entre tumeur bénigne et tumeur maligne

c. Nomenclature

i. Lésion bénigne

ii. Lésion maligne

## II. Place de l'anatomie pathologie en cancérologie digestive

1) La biopsie

2) L'examen extemporané

3) La pièce opératoire

a. Examen macroscopique

b. Examen microscopique

c. Immunohistochimie

## III. Compte rendu histologique

1) Type histologique de la tumeur

2) Grade

3) Stade

a. Définition

b. T

c. N

d. M

e. Intérêts/Limites

4) Marqueurs pathologiques

## IV. Phase ultime de l'histoire naturelle des cancers

1) Circuit de dissémination

2) Sites préférentiels

3) Métastases ganglionnaires

4) Exemple des métastases hépatiques

## Rappel : Histoire naturelle des cancers

L'histoire naturelle des cancers peut être dans la plupart des cas divisé en phases

### 1° Phase locale :

La tumeur va naître dans un organe et être limitée au tissu d'origine (c'est ce qu'on appelle la dysplasie, carcinome in situ). Cette lésion locale va pouvoir évoluer un certain temps.

### 2° Phase loco-régionale :

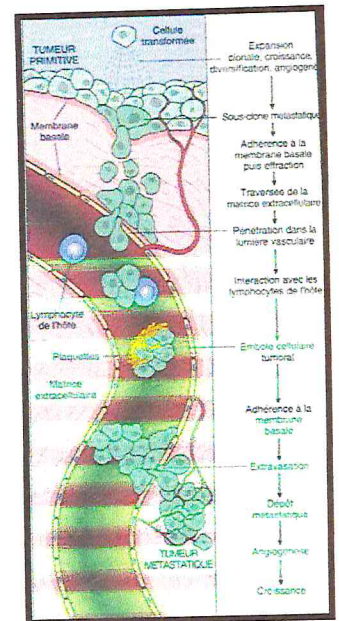
Si elle n'est pas traitée, elle va infiltrer les tissus sains sous jacent.

### 3° Phase de généralisation

Il y a des vaisseaux sanguins et lymphatiques dans ces tissus de voisinage dans lesquels les cellules tumorales vont pouvoir faire invasion et grâce auxquelles elles vont éventuellement disséminer à distance

### 4° Métastase :

Développement d'une tumeur secondaire à distance indépendante de la tumeur primitive




Nous allons nous intéresser ici à l'histoire naturelle des cancers du tube digestif avec quelques exemples caractéristiques.

### I. Mode évolutif général d'une tumeur digestive

On va partir du tissu normal (qui peut être un épithélium de l'œsophage, de l'estomac, du côlon, ou encore une glande comme le pancréas ou le foie).

Ce tissu normal peut donner un cancer de différentes façons

- Soit directement (à ce moment-là il n'y a aucune possibilité de prévention)
- Soit par l'intermédiaire d'une lésion précancéreuse, comme c'est le cas le plus souvent en pathologie digestive. Ces lésions précancéreuses vont permettre l'apparition d'un cancer, qui, s'il n'est pas traité, va disséminer pour former des tumeurs secondaires (métastases)



#### 1) Lésion précancéreuse

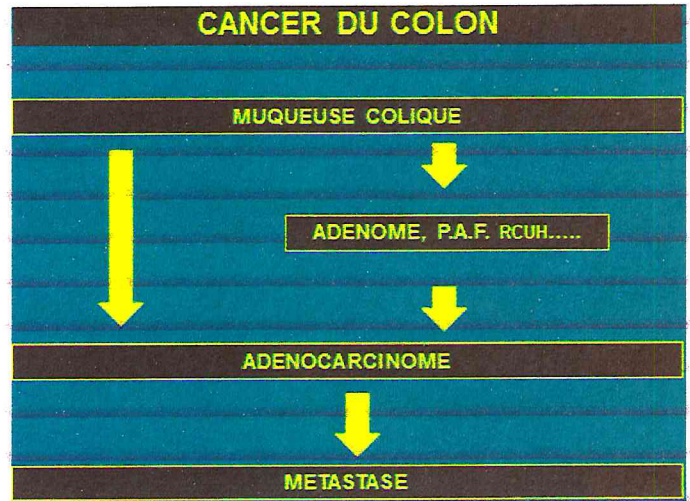
Elles sont locales ou diffuses, bénignes (non cancéreuses), mais prédisposant à l'apparition d'un cancer avec un risque variable (si elles ne sont pas traitées suffisamment tôt)

- Risque constant : si maladie génétique (PAF : polypose adénomateuse familiale). Si on a une lésion précancéreuse qu'on ne traite pas dans ce cas-là, on aura dans tous les cas un cancer
- Risque rare :
  - o Dans le cas de maladies inflammatoires (rectocolites ulcéro-hémorragique, cirrhose, atrophie gastrique, endobrachyœsophage) [maladie de la jonction entre l'œsophage et l'estomac]
  - o Dans le cas de tumeur bénigne (adénome colique)

Ces lésions précancéreuses sont très importantes car on peut souvent les dépister (soit en fonction du contexte familial, soit en fonction des signes cliniques...). Si on les diagnostique et on les traite suffisamment tôt, on va pouvoir empêcher dans ces cas-là l'apparition du cancer.

Ex : cancer du côlon

On part de la muqueuse colique normale (depuis la jonction iléo-caecale jusqu'à la jonction colorectale) 5% des cancers peuvent se développer d'emblée dans la muqueuse pour donner un adénocarcinome du côlon. La majorité des cancers vont cependant se développer à partir d'une lésion précancéreuse (en particulier l'adénome sporadique du côlon, des maladies génétiques comme la PAF ou des maladies inflammatoires comme la Recto-Colique Ulcéro-Hémorragique...). Encore une fois si ces lésions ne sont pas traitées elles vont donner dans tous les cas un cancer...




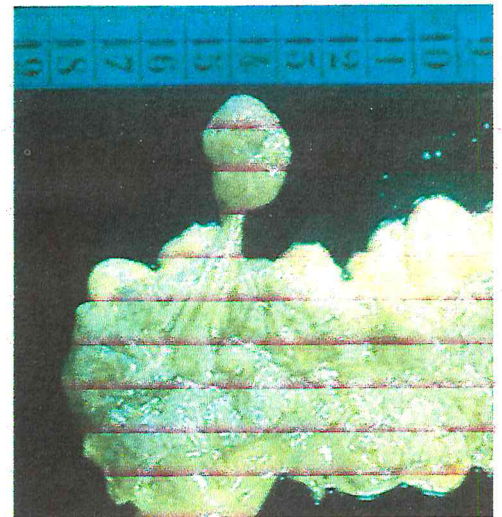
Ex :

- Adénome sporadique du côlon :

on a ici la muqueuse du côlon (en blanc) avec le pied et la tête du polype que l'on voit très nettement.

\*Le polype : terme endoscopique qui fait référence à une lésion en saillie, dont l'examen histologique permettra de préciser si c'est un adénome (lésion proliférative de la muqueuse colique mais qui n'est pas en soi cancéreuse)

\*Adénome : lésion fréquente à partir de 45-50 ans, (5%-10% de la population est porteur d'un adénome colique), qui peut se cancériser avec un risque très faible (on ne peut pas prédire s'il se cancérisera ou non, on l'enlève donc systématiquement)

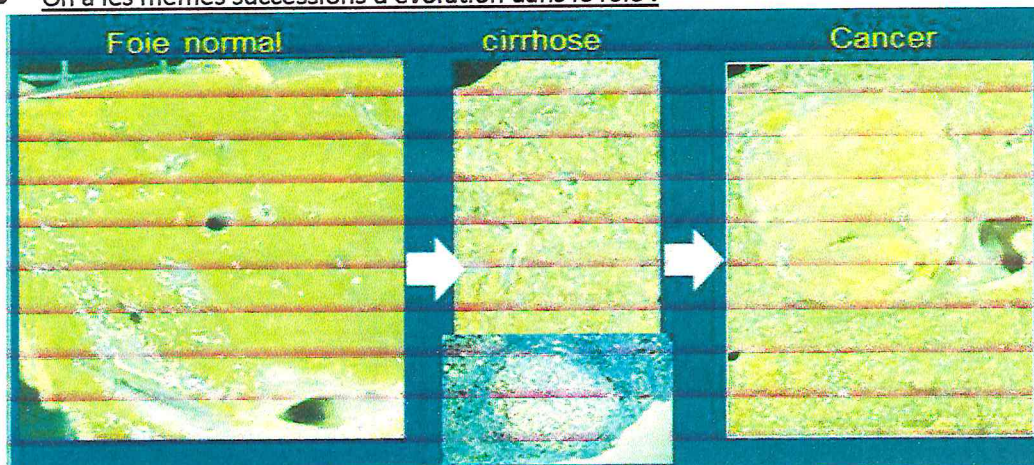


- PAF :

C'est une maladie génétique autosomique dominante, diffuse, la muqueuse du côlon est parsemée d'adénomes de taille très variable. Compte tenu du nombre d'adénome, il y en a forcément un qui va dégénérer vers 30-35 ans et évoluer vers un cancer.

Les moyens de prévention sont la résection complète du côlon avant la survenue du cancer.

- On a les mêmes successions d'évolution dans le foie :



On a à gauche un foie normal (aspect homogène)

Au centre, on a la lésion précancéreuse, qui est la cirrhose.

*\*La cirrhose est le terme évolutif de toutes les maladies inflammatoires du foie, qu'il s'agisse de l'intoxication alcoolique, l'hémochromatose, des maladies auto-immune ou encore des hépatites virales chroniques (hépatite C par exemple)*

*Lorsque ces maladies progressent, elles vont évoluer pendant plusieurs années vers une désorganisation architecturale complète du parenchyme avec l'apparition de la cirrhose : aspect de petits nodules hépatocytaires, délimité par des bandes de tissu conjonctif.*

A droite : on a un nodule cancéreux qui s'est développé à partir d'un de ces nodules d'hépatocytes qui s'est « cancérisé ».

La majorité des cancers du foie (ou carcinomes hépatocellulaires) se développe à partir de la cirrhose mais toutes ne vont pas évoluer vers un cancer (on évalue à seulement 1 à 3% les cirrhoses qui donneront un cancer) [ce qui veut dire au final que 20% des cirrhoses évoluent vers un cancer]

*La cirrhose est donc une maladie à retardement, qui est généralement suivie par les hépatologues, qui vont guetter la survenue du cancer (recherche de cancer par dosage des marqueurs tumoraux, par échographie...) pour le dépister au plus tôt et pouvoir le traiter (résection ou traitements locaux..) Dans la pratique, malheureusement souvent les patients viennent consulter lorsqu'ils sont déjà au stade de cancer*

## 2) La dysplasie

Entre la lésion précancéreuse et le cancer, on a une étape intermédiaire : la dysplasie.

C'est une lésion précancéreuse qui est strictement limitée au tissu qui est dans lequel elle est née.

Cette lésion est caractérisée par des modifications anatomopathologiques (désorganisation du tissu, anomalies histologiques et cytologiques) qui la rapproche plus ou moins d'un cancer.

Ces lésions dysplasiques, qui vont se développer sur des lésions précancéreuses (par ex : adénome du côlon) vont rester limitées par la membrane basale qui va l'empêcher pendant un certain temps d'infiltrer le tissu au voisinage.

La dysplasie peut être diagnostiquée par l'examen histologique (biopsie) :

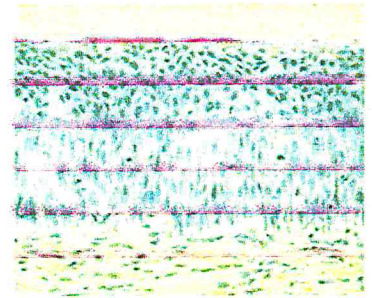
- Mitoses en nombre augmenté
- Perte de la différenciation cellulaire
- Troubles de la polarité cellulaire, désorganisation de l'épithélium

Exemple :

On a à gauche l'aspect d'un épithélium malpighien stratifié normal, comme on peut aussi en voir dans l'œsophage. Cet épithélium est composé de plusieurs couches régulières de cellules, ainsi que le tissu conjonctif sous-jacent. Entre les deux on a ce qu'on appelle la membrane basale



Epithélium normal



Epithélium dysplasique

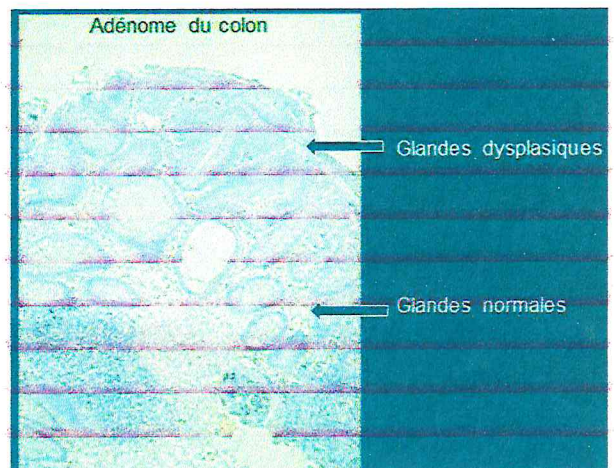
Au cours d'agression virale ou d'infection chimique peut se développer des lésions de dysplasie, comme c'est le cas sur l'image de droite, où l'organisation régulière est perturbée, elle ne se développe plus normalement. On peut voir apparaître des mitoses dans l'épaisseur de la paroi. La membrane basale n'est pas franchie.

La dysplasie est généralement cliniquement muette. Importance de dépister ces lésions chez les patients à risque



Autre aspect de dysplasie dans le côlon.

- A faible grossissement :

On a ici une muqueuse colique avec des glandes normales (appelées glandes de Lieberkühn) ainsi que la lésion polyploïde (adénome du côlon) dont les cellules ressemblent aux cellules normales mais elles sont beaucoup plus sombres,



- A plus fort grossissement :



A gauche : Glande de Lieberkühn normale

A droite : Glande dysplasique

Comparées aux cellules des glandes de Lieberkühn normales, dont le noyau est au pôle basal, les cellules de la glande dysplasiques ont des noyaux qui sont les uns sur les autres (perte de l'architecture)

Les lésions de dysplasie sont parfaitement contraintes par la membrane basale (et encore une fois, quand les lésions restent à un stade de dysplasie, il n'y a pas de risque de dissémination/infiltration/métastase)

Ces lésions de dysplasie vont progresser. On définit (d'un point de vue anatomopathologique) différents grades de dysplasie :

- Dysplasie légère, modérée et sévère (=carcinome in situ : cancer limité à l'organe/glande/muqueuse dans lequel/laquelle elle s'est développée) (OMS)
- Dysplasies de bas grade et de haut grade

Ces dysplasies sont décrites dans les comptes rendus des anatomopathologistes (biopsie...). En fonction du grade de la dysplasie, le gastro-entérologue soit surveillera soit envisagera un traitement

Plus la dysplasie est de haut grade (plus elle est marquée), plus le risque de transformation en cancer est élevé.

Le diagnostic de dysplasie, même de haut grade est très important pour le pronostic car :

- il n'y a pas de métastase constituée
- le traitement peut être local ou limité
- La guérison est constante après traitement

Si la dysplasie de haut grade n'est pas traitée, et bien dans ces cas-là elle évolue spontanément dans la très grande majorité des cas vers un carcinome invasif (franchissement de la membrane basale par les cellules cancéreuses)

### 3) Tumeur=néoplasme=néoplasie

#### a) Définition

Une fois qu'on a passé le stade de dysplasie (que l'on n'a pas traitée), on va voir apparaître une tumeur.

La tumeur est définie comme "toute nouvelle formation tissulaire issue d'une prolifération cellulaire anormale ressemblant (plus ou moins) au tissu normal aux dépens duquel elle s'est développée, qui a tendance à persister et à s'accroître et qui échappe aux règles biologiques de la croissance et de la différenciation cellulaire".

Lorsqu'il s'agit d'un organe creux (comme le tube digestif), la tumeur va pouvoir infiltrer, obstruer et proliférer dans la lumière, et lorsqu'il s'agit d'un organe plein, elle va se développer à l'intérieur de l'organe et donner une masse (pouvant donner des signes liés à la compression).

#### b) Différences entre tumeur bénigne et tumeur maligne

On distingue les tumeurs bénignes et les tumeurs malignes par un certain nombre de critères (à la fois macroscopiques ou histologiques) que l'on peut regrouper dans le tableau suivant :

<b>Tumeur bénigne</b>	<b>Tumeur maligne</b>
Bien limitée	Mal limitée
Parfois encapsulée *capsule : tissu conjonctif séparant la tumeur de l'organe	Non encapsulée
Refole le tissu normal	Infiltre le tissu normal
Homogène	Hétérogène, remanié
Organisation tissulaire proche du tissu normal	Agencement tissulaire partiellement ou totalement désorganisé
Persistance de maturation et différenciation cellulaire	Perte de la maturation et différenciation cellulaire

Photo A : Adénome hépatique (bénin)


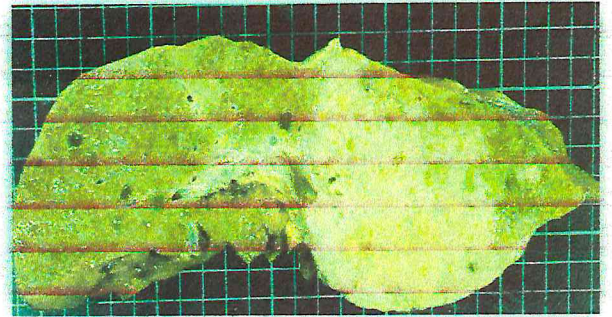


Photo B : Carcinome hépatocytaire.



**c) Nomenclature**

La nomenclature des tumeurs est relativement simple dans le tube digestif

Une tumeur est définie par

- Son caractère évolutif
  - o Tumeur maligne
  - o Tumeur bénigne
- Origine de la cellule tumorale
  - o Cellule épithéliale (95% des tumeurs digestives)
    - Muqueuse malpighienne (œsophage, canal anal)
    - Muqueuse glandulaire (estomac, intestin grêle, côlon...)
    - Glande (foie, pancréas)
  - o Cellule conjonctive (commun ou spécialisée : fibreux, vasculaire, graisseux...)

**i. Nomenclature des tumeurs bénignes**

Elles se terminent toutes par « -ome ». On distingue les tumeurs bénignes en fonction de leur histogénèse (tissu dans lequel elles se sont développées à l'origine. On peut les regrouper dans le tableau suivant :

Localisation/origine	Nomenclature (-ome)
<b>Tissu épithélial</b>	
- Revêtement malpighien	Papillome (œsophage, anal)
- Revêtement glandulaire	Adénome (côlon, estomac)
- Glande, parenchyme	Adénome (foie, pancréas endocrine)
<b>Tissu conjonctif</b>	
- TC commun	Fibrome
- TC spécialisé	Angiome (tissu vasculaire), lipome (tissu graisseux), leiomyome (tissu musculaire lisse)

• Exemple d'adénome du côlon :

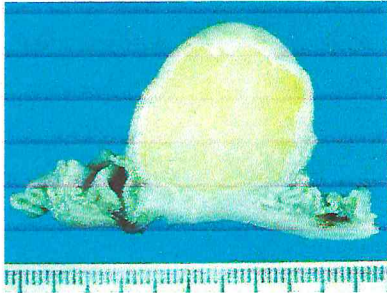
On niveau de la muqueuse colique on observe une lésion pédiculée. C'est une tumeur bénigne développée aux dépens d'un revêtement glandulaire : c'est donc un adénome



- Exemple d'un papillome de l'œsophage :  
Une autre tumeur développée en surface, aux dépens d'un revêtement malpighien (stratifié) : c'est un papillome



- Exemple d'un lipome intestinal (en coupe transversale) :



Tumeur développée au niveau de l'intestin grêle. Cette tumeur s'est développée aux dépens du tissu graisseux : c'est donc un lipome.

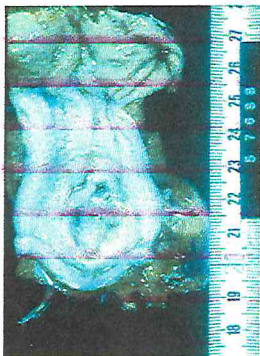
## ii. Nomenclature des tumeurs malignes

On les distingue également en fonction de leur histogénèse. Les tumeurs malignes issues d'un tissu d'origine épithéliale se terminent par « carcinome » et les tumeurs malignes issues d'un tissu conjonctif se terminent par « sarcome »

Localisation/origine	Nomenclature
Tissu épithélial (95%)	
- Revêtement malpighien (œsophage, anus)	Carcinome épidermoïde
- Revêtement muqueux	Adénocarcinome (côlon, estomac)
- Glande, parenchyme	Adénocarcinome (pancréas, foie*)
Tissu conjonctif (5%)	
- TC commun	Fibrosarcome
- TC spécialisé	Leiomyosarcome, liposarcome, angiosarcome

\*Au niveau du foie on dira plutôt carcinome hépatocellulaire

- Exemple d'un carcinome épidermoïde du canal anal



On a une tumeur infiltrante de la jonction ano-rectale (canal anal : muqueuse malpighienne pluristratifiée): carcinome épidermoïde

- Exemple d'un adénocarcinome du côlon rectum  
On a une muqueuse glandulaire du côlon : adénocarcinome





- Exemple du cancer du côlon :



On au niveau du côlon : la muqueuse, la musculaire muqueuse, la sous muqueuse, la musculuse et le tissu séreux.

On peut observer l'infiltration d'une glande qui va détruire la musculaire muqueuse, la sous muqueuse et rentrer dans l'épaisseur de la musculuse voire atteindre la séreuse.

## II. Place de l'anatomopathologie en cancérologie digestive :

L'anatomopathologie va intervenir pour le dépistage, le diagnostic et pour le traitement.

Pour le dépistage et diagnostic on effectue :

- Biopsie

Pour le diagnostic/le traitement on utilise :

- Pièce opératoire :
  - Examen extemporané
  - Examen macroscopique
  - Examen histologique
- Autres Techniques : banque de tissu frais, biologie moléculaire.....

### 1) Biopsie

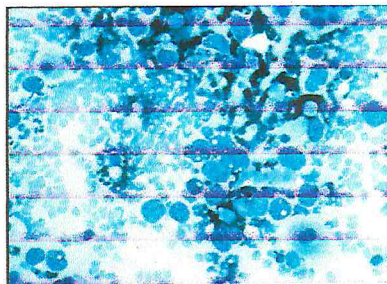

1<sup>ère</sup> étape ou l'anatomo-pathologie est sollicitée.

Elle est :

- Souvent nécessaire :
  - Pour établir le diagnostic
  - Pour la décision thérapeutique
- Sous contrôle endoscopique (pour le tube digestif), ou bien
- Guidée par échographie avec aiguille fine pour les tumeurs profondes : organes profonds (foie, pancréas, ganglion..). Grâce à cette aiguille on va pouvoir la fois aspirer des cellules et des fragments tissulaires, qui vont permettre d'affirmer le diagnostic de malignité (on ne peut pas mettre en place un traitement anti cancéreux sans avoir un diagnostic formel de malignité)

- Exemple d'une biopsie de foie guidée par échographie

On obtient à la fois du matériel cellulaire et du matériel tissulaire



À l'aiguille fine (20-25G) à gauche  
À l'aiguille transperitèale (16-18G) à droite

## 2) Examen extemporané :

C'est la 2<sup>nd</sup>e étape où l'anatomo-pathologie est sollicitée

C'est un examen peropératoire. *Pendant l'opération, le chirurgien peut être amené à envoyer un petit prélèvement aux laboratoires d'anatomo-pathologie pour un examen indicatif rapide (10<sup>aines</sup> mn), afin de guider son geste chirurgical*

Il n'est indiqué que pour modifier/guider le geste thérapeutique (preuve diagnostique, métastase ganglionnaire, état des limites...)


Il s'effectue par cryocongélation d'un fragment tissulaire suivi d'une coupe au cryostat

C'est un examen rapide mais d'une qualité limitée (c'est sa principale limite) : on évalue le risque d'erreur de l'examen extemporané à 5%

### Comparaison d'un examen extemporané et d'un examen définitif :

A gauche examen extemporané, à droite examen définitif

L'examen définitif est de bien meilleure qualité



## 3) Pièce opératoire

L'acte chirurgical abouti à la résection et l'envoi d'une pièce opératoire aux laboratoires d'anatomo-pathologie, qui va être étudiée à deux niveaux :

- Dans un premier temps, on aura l'examen du tissu frais : c'est l'examen macroscopique
- Dans un second temps, on aura l'examen au microscope : c'est l'examen microscopique

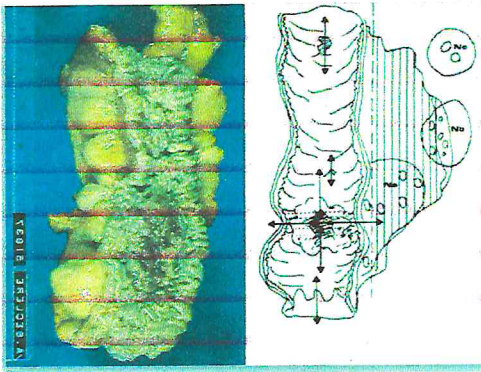
### a. Examen macroscopique :

Il peut se décomposer en quatre étapes :

- 1) A l'état frais on va d'abord décrire, systématiquement faire des photographies qui seront incluses dans le dossier du patient, et également stocker des prélèvements frais pour les congeler (afin d'être utilisé pour des recherches complémentaires, ou même pour la recherche en général)
- 2) On va ensuite fixer la pièce opératoire dans du formol, afin d'effectuer des prélèvements que l'on va repérer de façon très précise sur un schéma (ces prélèvements portant sur la tumeur, le tissu péri-tumoral, les limites de résection et éventuellement les ganglions)
- 3) Ces prélèvements sont fixés pendant 24h (délai incompressible) et vont être immergés dans du formol
- 4) On va faire un certain nombre d'étapes techniques : inclusion des prélèvements dans des cassettes permettant de les mouler dans la paraffine, coupes très fines, étalement sur lame, coloration.... En vue de l'examen microscopique.

Il se fait entre 3 et 5 jours

### Exemple : cancer du côlon



On a ici une colectomie qui a été ouverte et étalée. On observe un petit champignon (tumeur ulcérée et bourgeonnante).

Des prélèvements vont être fait d'une part sur la tumeur (en périphérie de la tumeur, rarement au centre car le tissu est nécrosé), sur toutes les lésions à distance de la tumeur apparaissant suspectes, sur la marge de résection (en précisant la distance tumeur-marge de résection) et puis sur tous les ganglions qui se trouvent périphérie. Tous ces éléments sont indispensables pour établir un compte rendu anatomopathologique.

#### b. Examen microscopique :

Un certain nombre d'éléments décrits dans l'examen microscopiques sont fondamentaux dans le compte rendu histologique (qui va pouvoir permettre de préciser le pronostic de la tumeur) :

- Le type histologique de la tumeur (nomenclature : dépend de la nature du tissu d'origine qu'on a vu plus haut)
- Le grade de différenciation
- Le stade +++
- Marqueurs histopronostiques

Nous allons consacrer une partie entière aux différents critères du compte rendu histologique

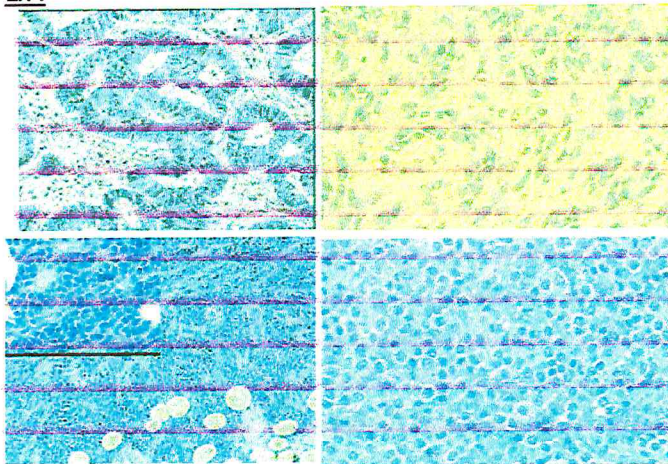
### III. Compte rendu histologique

#### 1) Type histologique de la tumeur

C'est la première partie du compte rendu.

(Ce qu'on a vu dans le I.3.c)

Ex :



En haut à gauche : adénocarcinome du côlon

En haut à droite : sarcome

En bas à gauche : Lymphome

En bas à droite : Tumeur neuroendocrine

#### Les marqueurs immuno-histochimiques

Dans la majorité des cas, l'anatomopathologiste arrive à bien différencier le type histologique mais il arrive que certaines tumeurs soient très indifférenciées (et ne puissent permettre facilement la nomenclature de la tumeur).

Les marqueurs immuno-histochimiques aident alors l'anatomopathologiste dans les tumeurs un peu difficiles et atypiques: on va dépister des Ag exprimés par certains types tumoraux particuliers. On dispose pour cela, pour chaque tumeur, un certain nombre d'Ac qui sont relativement spécifiques :

- |                                   |                  |
|-----------------------------------|------------------|
| - Cytokératines :                 | T épithéliale    |
| - Actine, PS100, facteur VIII...: | T conjonctive    |
| - Synaptophysine, chromogranine : | T neuroendocrine |
| - CD3, CD20, CD15...:             | Lymphome         |

On va pouvoir ainsi marquer les cellules exprimant ces Ag (très foncées sur la coupe) qui permettront de préciser le type histologique de la tumeur.

## 2) **Grade de différenciation :**

C'est le 2<sup>ème</sup> élément du compte rendu :

C'est la ressemblance avec le tissu normal.

On a ici schématisé une muqueuse colique normale (glandes avec cellules à mucus qui apparaissent claires) et des cellules cancéreuses (cellules très différentes, très denses, dont les noyaux sont très irréguliers, aspect désorganisé)

Cancer bien différencié : on va retrouver des formations glandulaires

Cancer moyennement différencié

Cancer mal différencié ...

On s'éloigne au fur et à mesure de l'architecture du tissu normal

Ca a une valeur pronostique : moins la tumeur est différenciée, moins le pronostic est favorable

## 3) **Stade :**

C'est le 3<sup>ème</sup> élément du compte rendu

### a. **Définition**

C'est le degré d'invasion de la tumeur.

C'est un élément majeur du pronostic qui évalue l'extension de la tumeur en profondeur.

On dispose pour cela d'une classification internationale établie par l'OMS : classification TNM

C'est l'association de trois paramètres qui vont refléter l'évolution de la tumeur:

- T (taille de la tumeur)
- N (*Nodes* : Métastase ganglionnaire)
- M (Métastase à distance)

Cette classification n'est pas la même pour tous les sites anatomiques (critères différents pour le foie ou le pancréas par exemple)

Cette classification évolue (OMS publie régulièrement des fascicules mettant à jour ces classifications)

Elle est utilisée par tous les anatomopathologistes dans le monde.

### b. **T (taille de la tumeur)**

- T0: pas de tumeur primitive
- Tis (*in situ*): Carcinome in situ (localisé)
- T1 - T4: en fonction des dimensions de la tumeur (<2cm, 2-5cm...)

### c. **N (métastase ganglionnaire régionale):**

- Nombre et/ou siège des ganglions envahis
- N0 (pas de ganglions envahis), N1 (ganglions locaux), N2 (ganglions à distance), Nx (non évaluable)

*(D'où l'importance de bien prélever tous les ganglions, notamment ceux à distance)*

#### d. M: métastase à distance

- M0: pas de métastase
- M1: métastase à distance
- Mx: métastase non évaluable

#### Stade: (I, II, III, IV)

S'établit en fonction du TNM

#### • Classification des cancers du côlon :

On rappelle que le colon est constitué de :

- La muqueuse
- La musculaire-muqueuse
- La sous muqueuse
- La musculuse
- La séreuse

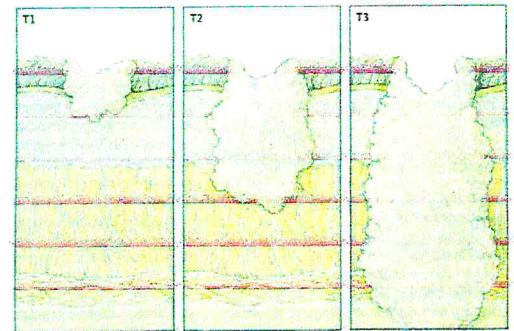
Ici, la tumeur se développe dans la muqueuse

T1 : la tumeur atteint la sous muqueuse (sans la franchir)

T2 : la tumeur atteint la musculuse (sans la franchir)

T3 : la tumeur atteint la sous séreuse...

T4 : la tumeur atteint la séreuse ou organe de voisinage...



N0 : pas de gg (au moins 12 ganglions prélevés pour en être sûr)

N1 : 1 à 3 gg régionaux

N2 : 4 gg ou plus

M0 : pas de métastase

M1 : métastases à distance

Le stade I sera défini T1-2 N0 M0

Le stade II : T3-T4 N0 M0

Le stade III : envahissement ganglionnaire

Le stade IV : métastases

#### e. Intérêts et limites du TNM

Cette classification est très importantes car :

- Elle est précise (T\*4, N\*3, M\*2 = 24 catégories)
- Elle a une valeur pronostique pour la plupart des tumeurs (*une tumeur T4N1 a un moins bon pronostic que T1N0 par exemple*)
- Elle définit des groupes homogènes de tumeurs (dans les essais cliniques, on sait maintenant qu'un médicament/certaine chimiothérapie qu'il faut donner pour certains stades et pas pour d'autres)

Elle présente néanmoins des limites, car elle dépend :

- De l'extension de la résection chirurgicale
- De l'exhaustivité de l'analyse pathologique

#### 4) Pathologie moléculaire :

Il faut savoir qu'en plus du stade, il y a de plus en plus des outils moléculaires qui sont utilisés permettant d'apporter des précisions et de guider le traitement.

Ainsi, par exemple, on peut évaluer dans les tumeurs neuroendocrines l'index de prolifération cellulaire par des techniques immuno-histochimiques (par un Ac appelé Ki-67).

Cet index de prolifération va pouvoir permettre de grouper les tumeurs dans des stades différents (qui vont éventuellement être traitées différemment)

On peut également dans les cancers du côlon par exemple rechercher des anomalies génétiques comme les instabilités des microsatellites, pour aussi pouvoir grouper les tumeurs (MSI)

On va de plus en plus vers le développement de profil génomique avec des méthodes de types microarray ou PCR, qui permettent d'avoir une vue général du panel des gènes exprimés dans les tumeurs

On utilise dans certaines tumeurs des thérapies ciblées, c'est-à-dire qui vont être dirigées contre une voie particulière impliquée dans la prolifération tumorale, et ainsi, on va savoir si cette voie d'activation est présente et effective (exemple de thérapies ciblées sur les récepteurs aux facteurs de croissance comme c-erbB2, c-met... ; ou bien ciblées sur l'angiogénèse)

En plus des indicateurs macroscopiques et microscopiques, la pathologie moléculaire va devenir quelque chose d'extrêmement courant

Exemple : La recherche de mutations de l'oncogène KiRas dans les cancers du côlon est presque systématiquement effectuée en plus de l'examen anatomopathologique

#### **IV. Phase ultime de l'évolution de l'histoire naturelle des cancers :**

Re-Rappel :

La tumeur infiltre le tissu de voisinage, et quand elle va rentrer dans la sous muqueuse/séreuse, elle va rencontrer des vaisseaux sanguins et lymphatiques, et les cellules qui ont le potentiel le plus malin vont pouvoir rentrer dans ces vaisseaux et s'arrêter à distance, soit dans des relais ganglionnaires, soit dans des organes pour donner une tumeur secondaire qu'on appelle métastase.

##### **1) Le circuit de dissémination tumorale**

Le circuit de dissémination tumorale se fait de différentes façons. Les cellules tumorales pénètrent

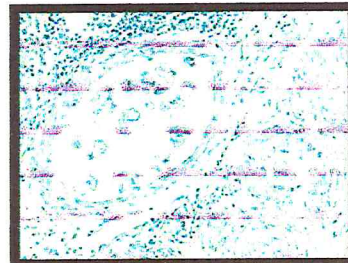
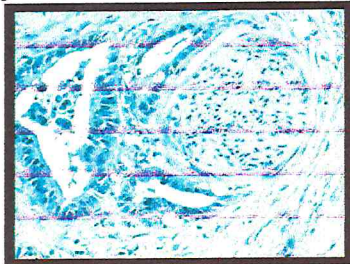
- Soit dans les capillaires sanguins (veines et néo-veines++ car elles ont des parois très fines)
- Soit dans les vaisseaux lymphatiques (parois très minces)

... puis elles sont entraînées à distance et/ou peuvent diffuser dans des conduits naturels

Exemple : d'un adénocarcinome du côlon transpariétal : les cellules tumorales vont pouvoir diffuser dans la cavité péritonéale pour donner des métastases.

Images :

Aspect de métastase autour de faisceaux nerveux (à gauche) ou dans des vaisseaux sanguins, *formant des embolies* (à droite).



##### **2) Principaux sites métastatiques :**

Les cellules tumorales vont partir à distance mais seulement un petit nombre va pouvoir se développer (la majorité d'entre elles seront détruites car il y a des contraintes physiques et chimiques et des systèmes de surveillance immunitaire), s'arrêter dans un vaisseau, se multiplier pour donner lieu à des métastases. Les sites les plus fréquents sont :

- Ganglions lymphatiques (+++ dans les cancers digestifs)
- Foie (+++ dans les cancers digestifs)
- Poumon
- Os
- Surrénales.....

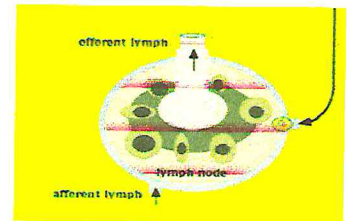
### 3) Métastases ganglionnaires

On a vu précédemment, dans l'examen macroscopique, l'importance de diagnostiquer les ganglions métastatiques.

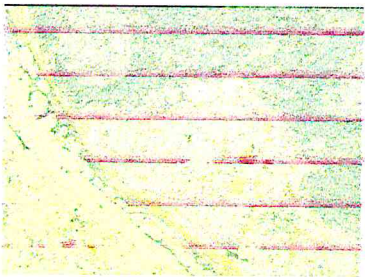
Leur topographie déterminée par le drainage lymphatique normal de la région :

- Il va y avoir d'abord une atteinte du 1<sup>er</sup> relai ganglionnaire : Ganglion sentinelle  
Les cellules cancéreuses vont infiltrer les sinus sous capsulaires (périphérie des ganglions) puis croître localement pour donner une masse tumorale.
  - Puis ensuite on va avoir une dissémination à distance vers d'autres ganglions plus distaux, pour pouvoir rejoindre le canal thoracique, le ganglion de Troisier (sus-claviculaire), et rentrer dans la circulation générale
  - Rupture de la capsule, envahissement local périganglionnaire

On voit ici le schéma d'un ganglion lymphatique, avec une cellule cancéreuse qui va infiltrer le sinus sous capsulaire.



Sur les images, les cellules cancéreuses, qui ont infiltré le ganglion, vont le détruire petit à petit ; elles vont pouvoir ensuite repartir dans le circuit lymphatique pour disséminer à distance et éventuellement passer dans la circulation générale.



### 4) Métastase hépatique

Dans l'appareil digestif, il y a un site qui est prédominant pour le développement des métastases : le foie.

La veine porte va drainer tout le tube digestif (colon, pancréas, duodénum). Les cellules cancéreuses vont pouvoir atteindre le foie (premier organe de dissémination) et donner des métastases hépatiques.

Ces métastases sont le plus souvent multiples (mais peuvent être uniques) et peuvent donner des hépatomégalies très importantes

L'aspect caractéristique des métastases est représenté ici :

- Lésions blanchâtres, dures, ombiliquées
- Qui peuvent donner soit des tumeurs volumineuses (accessibles par traitement chirurgical/chimiothérapie si elles sont uniques), soit diffuses.

