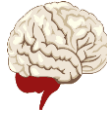

**SERVICE DE NEUROPHYSIOLOGIE CLINIQUE**  
**EXPLORATIONS FONCTIONNELLES DU SYSTEME NERVEUX**  
**CHU TLEMCEN**  
**FACULTE DE MÉDECINE DE TLEMCEN**



*COURS NEUROPHYSIOLOGIE : Dr BENMEZROUA Mohammed*

**CERVELET**

**I. Introduction:**

Le cervelet a longtemps été considéré comme une zone muette de l'encéphale, parce que sa stimulation électrique ne provoquait pas de sensation ni de mouvement. En fait les lésions ou l'ablation du cervelet altère considérablement la fonction motrice, n'entraînant pas de paralysie, mais se traduisant par des troubles de la coordination du mouvement donc dans sa correction.

Le rôle du cervelet est particulièrement important dans toute activité motrice rapide: courir, parler, taper la machine, jouer au piano, etc. Le cervelet guide les mouvements volontaires de deux façons. Les mouvements balistiques, trop rapides pour bénéficier d'un guidage sensoriel (exemple, écraser un moustique) sont orchestrés par le cervelet à partir d'expériences antérieures. Des actions plus réfléchies (exemple enfiler une aiguille) sont guidées, en temps réel, par des rétroactions tactiles, proprioceptives, et visuelles sur le cervelet.

**II. Organisation anatomique du cervelet:**

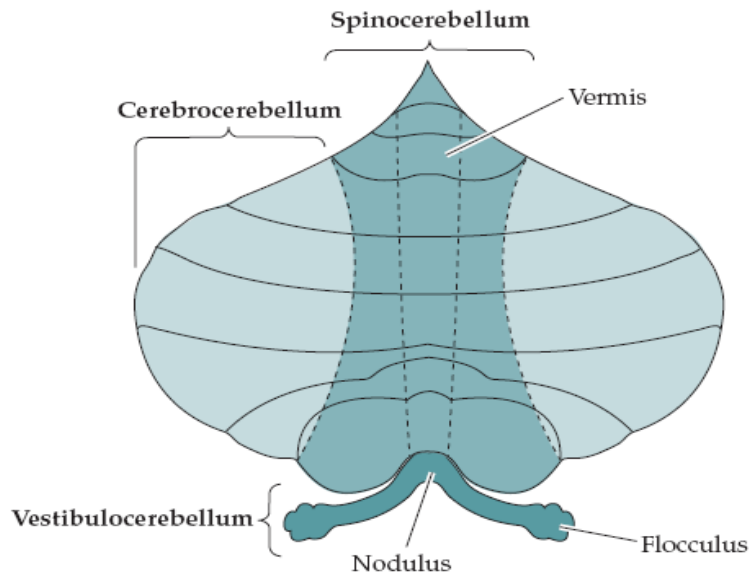
**A. Aspect macroscopique**

Le cervelet est amarré à la face postérieure du tronc cérébral. Il lui est relié par trois paquets de fibres (afférentes et efférentes): les pédoncules cérébelleux inférieurs, moyens et supérieurs.

Le cervelet est formé; d'une partie axiale: le vermis, et de deux expansions latérales: les hémisphères cérébelleux. Chaque hémisphère est subdivisé en zone intermédiaire et zone latérale. Les fissures primaires et postéro-latérale divisent respectivement le cervelet, en lobes antérieur, postérieur et flocculo-nodulaire. Chaque lobe se subdivise transversalement en lobules numérotés de I à IX, cinq dans le lobe antérieur et quatre dans le lobe postérieur. Le lobe flocculo-nodulaire correspond au lobule X.

Le cortex cérébelleux recouvre les deux hémisphères, le vermis et les régions intermédiaires paravermiennes.

A chacune de ces zones correspond un noyau spécifique cérébelleux profond (appelé aussi noyau cérébelleux sous-cortical): le noyau fastigial (du toit= du faîte) pour le vermis, les noyaux globuleux et emboliforme pour la partie intermédiaire, le noyau dentelé (olive cérébelleuse) pour la partie hémisphérique. Il faut rattacher à ceux-là le noyau vestibulaire de Deiters (il a des afférences directes du vermis et de l'archécervelet).



### Régions sagittales du cervelet

Le cervelet est constitué de zones orientées sagittalement, qui maintiennent des relations Topographiques avec les trois séries de noyaux cérébelleux Profonds sous-jacents. Les cellules de Purkinje de la région vermienne se projettent sur les noyaux fastigiiformes, alors que celles des régions para-vermiennes plus latérales, se projettent sur les noyaux emboliformes et globuleux. Les cellules de Purkinje des hémisphères Cérébelleux se projettent sur les noyaux dentelés.

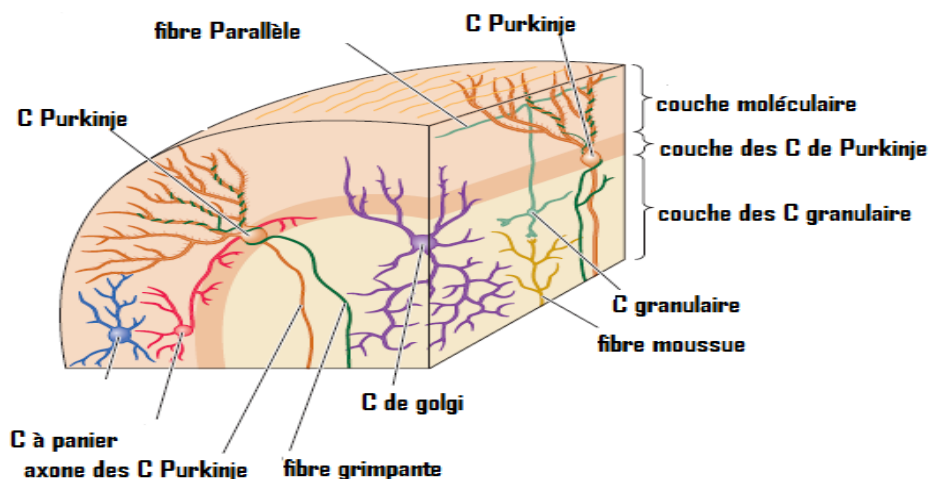
### B. Aspect microscopique:

**1. Structure générale:** une coupe du cervelet perpendiculaire à la surface des feuillets fait apparaître l'écorce grise enveloppant la substance blanche.

- ✓ L'écorce ou cortex cérébelleux est identique quelle que soit la région du cortex envisagée (différence avec le cortex cérébral). Il est subdivisé en trois couches:

- Couche superficielle ou moléculaire: elle renferme les neurones étoilés, les neurones en corbeille ou en panier, et les fibres parallèles.
- Couche moyenne dite couche des cellules de Purkinje (unité fonctionnelle du cortex cérébelleux)
- Couche profonde ou granulaire: elle renferme les cellules granulaires ou grains, les interneurons de Golgi, les terminaisons des fibres moussues

- ✓ La substance blanche est constituée par les fibres afférentes et efférentes de l'écorce et qui enveloppe les noyaux profonds intra cérébelleux.



## Cortex cérébelleux

Les éléments cellulaires du cortex cérébelleux sont figurés dans les plans sagittal et transversal. Les grandes cellules de Purkinje, en forme de 9obelets, forment une couche unique le long de la frontière ventrale de la couche moléculaire. Les dendrites des cellules de Purkinje forment un éventail dans le plan sagittal et non dans le plan transversal. La couche moléculaire contient peu de cellules, mais beaucoup de fibres comprenant les axones des cellules granulaires et les dendrites apicales des cellules de Golgi.

Les axones des cellules granulaires pénètrent dans la couche moléculaire, se divisent et forment les fibres parallèles qui courent selon le grand axe de la lamelle. Les axones des cellules en corbeille forment un nid péricellulaire qui entoure les somas des cellules de Purkinje. La couche des cellules granulaires contient les glomérules cérébelleux et leurs constituants cellulaires, cellules granulaires et de Golgi. Les influx entrants destinés au cortex cérébelleux sont fournis par les fibres moussues et grimpantes.

**2. Organisation cellulaire fonctionnelle:** le cortex cérébelleux est considéré comme une structure nerveuse où:

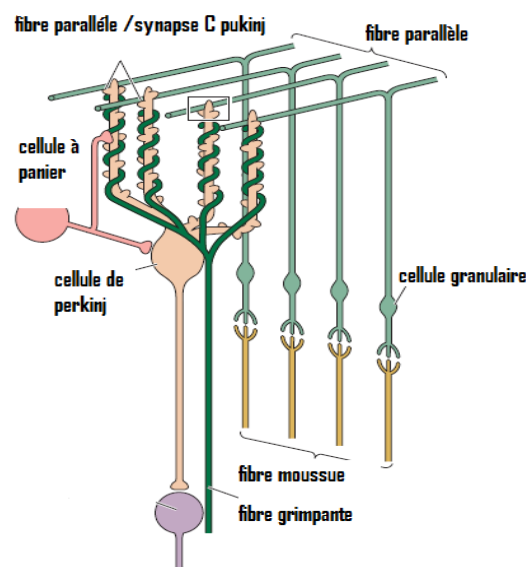
- ✓ L'information à traiter pénètre par deux voies; les fibres grimpantes et les fibres moussues.
- ✓ L'information traitée sort par la seule voie des cellules de Purkinje.
- ✓ Des interneurons interviennent dans le traitement de l'information en nouant des circuits entre les entrées et la sortie.

• **La cellule de Purkinje :** c'est l'unité nerveuse effectrice du cortex cérébelleux. Elle est le seul neurone efférent du cortex cérébelleux. Son corps ovoïde situé dans la couche moyenne du cortex, possède une arborisation dendritique qui a la particularité de se ramifier en un seul plan sagittal dans la couche moléculaire superficielle. Son long axone traverse la couche profonde granulaire et se termine au niveau soit des noyaux cérébelleux profonds soit des noyaux vestibulaires (notamment le noyau de Deiters). La cellule de Purkinje est inhibitrice et elle utilise le GABA comme neurotransmetteur inhibiteur.

• **Les fibres grimpantes et les fibres moussues:** les projections afférentes parvenant au cortex cérébelleux se terminent soit par des fibres moussues, soit par des fibres grimpantes.

Les fibres grimpantes, qui naissent des neurones de l'olive inférieure, grimpent le long des cellules de Purkinje et s'enroulent autour de leur arborisation dendritiques, il y a en moyenne 1 fibre grimpante pour 10 cellules de Purkinje et l'articulation monosynaptique est excitatrice. Dans leur trajet, ces fibres grimpantes détachent des collatérales excitatrices vers les noyaux cérébelleux.

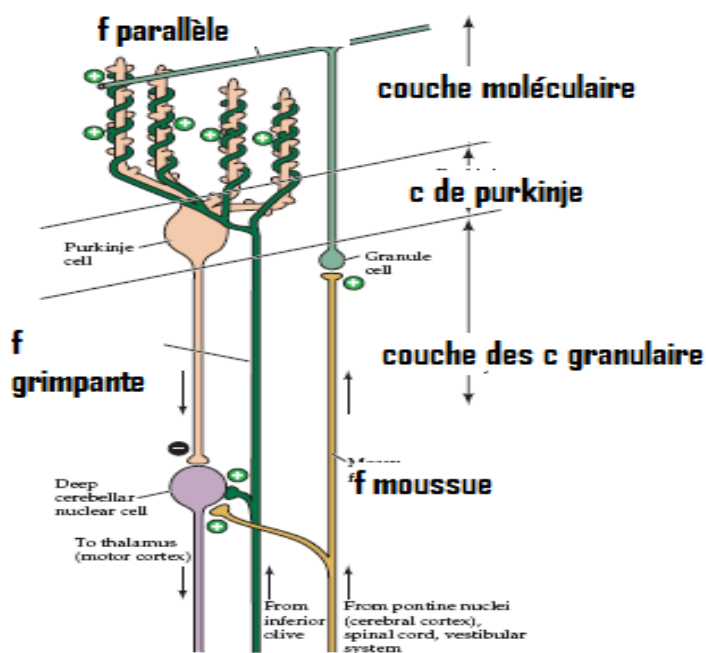
Les projections des fibres moussues naissent de la moelle épinière, du bulbe et de la protubérance, se divisent au cours de leur trajet vers les noyaux cérébelleux et vers plusieurs lobules, et se terminent dans des structures encapsulées par des cellules gliales. Ces structures, appelées glomérules (signifie « balle » en latin), sont disposés dans toute la couche granulaire du cortex cérébelleux. La terminaison excitatrice des fibres moussues se fait sur les cellules granulaires du cervelet. Chaque glomérule cérébelleux est constitué par: la terminaison d'une fibre moussue, les dendrites des cellules granulaires, les fibres parallèles et les cellules de Golgi (qui s'articulent avec les dendrites des grains). Schéma



- Les interneurones du cortex cérébelleux sont représentés par les cellules granulaires, les cellules de Golgi, les cellules en corbeille et les cellules étoilées. Les cellules granulaires (ou grains du cervelet) sont les seuls neurones excitateurs du cortex cérébelleux. Leur axone ascendant se divise en T dans la couche moléculaire et donne des fibres parallèles dont les contacts synaptiques se font avec les dendrites des cellules de Purkinje. Elles utilisent le glutamate ou l'aspartate pour exciter les dendrites des cellules de Purkinje.

Les cellules de Purkinje reçoivent aussi des projections (interneurones) inhibitrices des neurones de Golgi, des cellules en corbeilles et des cellules étoilées. Les cellules en corbeilles sont les neurones inhibiteurs (neurotransmetteur GABA) les plus efficaces de ce groupe car leurs arborisations axonales entourent le soma de chaque cellule de Purkinje. Les cellules étoilées et les cellules de Golgi (neurotransmetteur GABA) sont moins efficaces car elles font synapse sur les dendrites distales des cellules de Purkinje.

## Circuits cérébelleux:



### III. Organisation fonctionnelle du cervelet

Le cervelet sert d'interface sensorielle à l'environnement que le système moteur utilise pour une opération précise. Il reçoit d'importantes projections des systèmes somesthésique, vestibulaire, visuel et auditif. L'organisation des projections cérébelleuses afférente s'ordonne en trois modules fonctionnels: le vestibulo-cervelet, le cérébro-cervelet et le spino-cervelet.

#### A. Vestibulo -cervelet:

Le vestibulo-cervelet (archéocerevet) est constitué du lobe flocculo-nodulaire, du vermis et des noyaux fastigiux. Comme son nom le sous-entend, le vestibulo-cervelet contribue à l'équilibre, à la posture, et à la fixation visuelle grâce aux relations étroites qu'il entretient avec le système vestibulaire. Le vestibulo-cervelet reçoit aussi des projections visuelles et somesthésiques venant du noyau de l'olive bulbaire.

Le vestibulo-cervelet ajuste la posture et maintient l'équilibre grâce à ses projections efférentes sur les noyaux vestibulaires et la formation réticulée. Les signes cliniques en rapport avec une lésion du vestibulo-cervelet comprennent:

- ✓ Troubles de l'équilibre
- ✓ Troubles de la marche
- ✓ Troubles de la posture
- ✓ Troubles des mouvements des yeux (exemple : nystagmus)

Ces patients ont souvent un élargissement du polygone de sustentation pour compenser le manque d'équilibre.

### **B. Cérébro-cervelet".**

Le cérébro-cervelet (néocerevet) est constitué des régions latérales des lobes antérieur et postérieur. Il joue un rôle dans l'amélioration de la précision motrice. Il planifie, initie et guide les mouvements de manière prédictive. C'est-à-dire que le cérébro-cervelet prévoit la vitesse, la force et la direction d'un mouvement avant que celui-ci ait lieu. Ainsi, nous savons avant de ramasser une boule de bowling qu'elle sera lourde et qu'il faudra la prendre en la soutenant par-dessus. Une stratégie différente est utilisée pour soulever des objets fragiles comme une part de gâteau. Notre connaissance passée des boules de bowling et des gâteaux est suffisante pour créer une stratégie motrice appropriée à chaque objet. Si nous rencontrons un objet plus lourd que prévu, nous le relâchons et repositionnons notre prise, ou la position de notre corps, pour aborder à nouveau l'objet avec de meilleures chances de succès.

### **C. Spino-cervelet**

Le spino-cervelet (paléocerevet) est constitué du vermis, des régions paravermiennes des lobes antérieur et postérieur et, respectivement, des noyaux fastigial et interposés (emboliforme et globuleux). Le vermis et la région para-vermienne adaptent la position du torse et des membres en tenant compte de la rétroaction venant des fuseaux neuromusculaire (Ia) et des organes tendineux de Golgi (Ib). Les informations kinesthésiques des membres supérieurs et inférieurs sont véhiculées vers le côté ipsilatéral du cervelet par les faisceaux spino-cérébelleux.

Les projections venant du vermis et des régions para-vermiennes prennent naissance dans les noyaux fastigial et interposés. Les projections du noyau fastigial vers les noyaux vestibulaires et la formation réticulée permettent au vermis d'ajuster la musculature axiale du corps. En revanche, les projections des régions para-vermiennes sur les noyaux interposés contrôlent la musculature distale et module le tonus musculaire.

Une lésion du vermis et des régions para-vermiennes perturbe l'équilibre et le contrôle de la musculature proximale.

## **IV. Aspects cliniques**

Malgré l'importance du cervelet dans le mouvement, son ablation ne provoque pas de paralysie ou de parésie. A vrai dire, les patients qui ont des lésions cérébelleuses pourraient faire tout ce qu'une personne en bonne santé fait, mais la qualité de l'exécution serait médiocre. Le point central de la symptomatologie cérébelleuse est la mauvaise coordination temporelle car les lésions cérébelleuses désorganisent les séquences chronologiques qui coordonnent les mouvements complexes multiarticulaires-multimusculaires intervenant dans l'équilibre, la posture, la marche, la précision du geste, la parole et la fixation visuelle.

### **1. Ataxie :**

Les atteintes des régions latérales, en affectant la coordination des extrémités, se traduisent par une démarche chancelante (qui ressemble à celle de l'ivresse). Les patients ataxiques peuvent compenser ce trouble en élargissant leur polygone de sustentation. Un des tests diagnostiques de l'ataxie cérébelleuse est l'épreuve de la marche en ligne droite en plaçant un pied devant l'autre.

### **2. Dismétrie :**

Les patients qui ont une dysmétrie sont incapables d'évaluer la distance d'une cible avec précision. Les mouvements, destinés à atteindre une cible, la dépassent et peuvent s'accompagner d'oscillations et de tremblements jusqu'à ce que le patient arrive au but.

### **3. Adiadocinésie :**

C'est l'incapacité de faire des mouvements alternatifs rapides. Les patients cérébelleux sont incapables de faire des mouvements de pronation-supination avec leurs mains tapant rapidement leurs cuisses.

**4. Décomposition des mouvement :** elle résulte de l'incoordination entre des groupes musculaires agoniste et antagonistes et, donne au mouvement l'apparence d'être effectué par un robot.