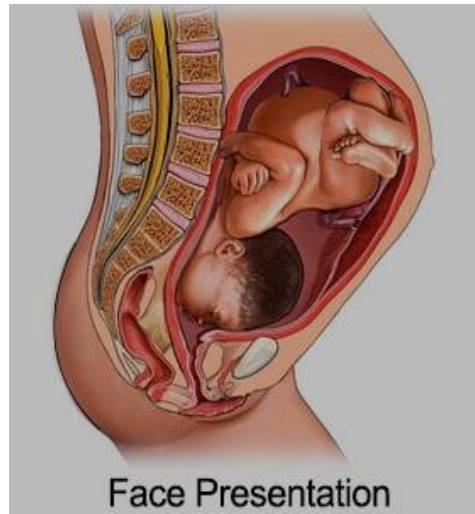


PRÉSENTATION DE FACE

Dr L.BOUHMAMA



Définition

- c'est une P céphalique en déflexion maximale (l'occiput contre le plan du dos)

⇒ la face pénètre la première en totalité dans le DS.

- déflexion ≠ de l'attitude normale n'est pas localisée à la tête

⇒ Tout le corps du fœtus participe à ce mvt paradoxal

⇒ la colonne vertébrale est en forte lordose, l'attitude persiste longtemps après l'accouchement.





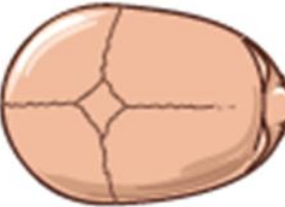

	Bregma	Front	Face
Position foetale			
Perception au toucher vaginal			
Degré de déflexion de la tête foetale	1/3	2/3	3/3

Figure 1. Différentes présentations en déflexion de la tête foetale.

Définition

- C'est une présentation rare
- sa fréquence est diversement appréciée variant 0.14 -0.53 % des accouchements.
- présentation classée comme potentiellement dystocique.
- le **menton** est le repère pour la variété de position.

Variétés de position

-les variétés antérieures ou mento-pubienne : sont les + Fr 65%

- Mento-iliaque gauche antérieur (MIGA)
- Mento-iliaque droite antérieur (MIDA)

-les variétés postérieures ou mento-sacrées 26%

- Mento-iliaque droite postérieures (MIDP)
- Mento-iliaque gauche postérieures (MIGP)

-variétés transverses : 9%

Les variétés

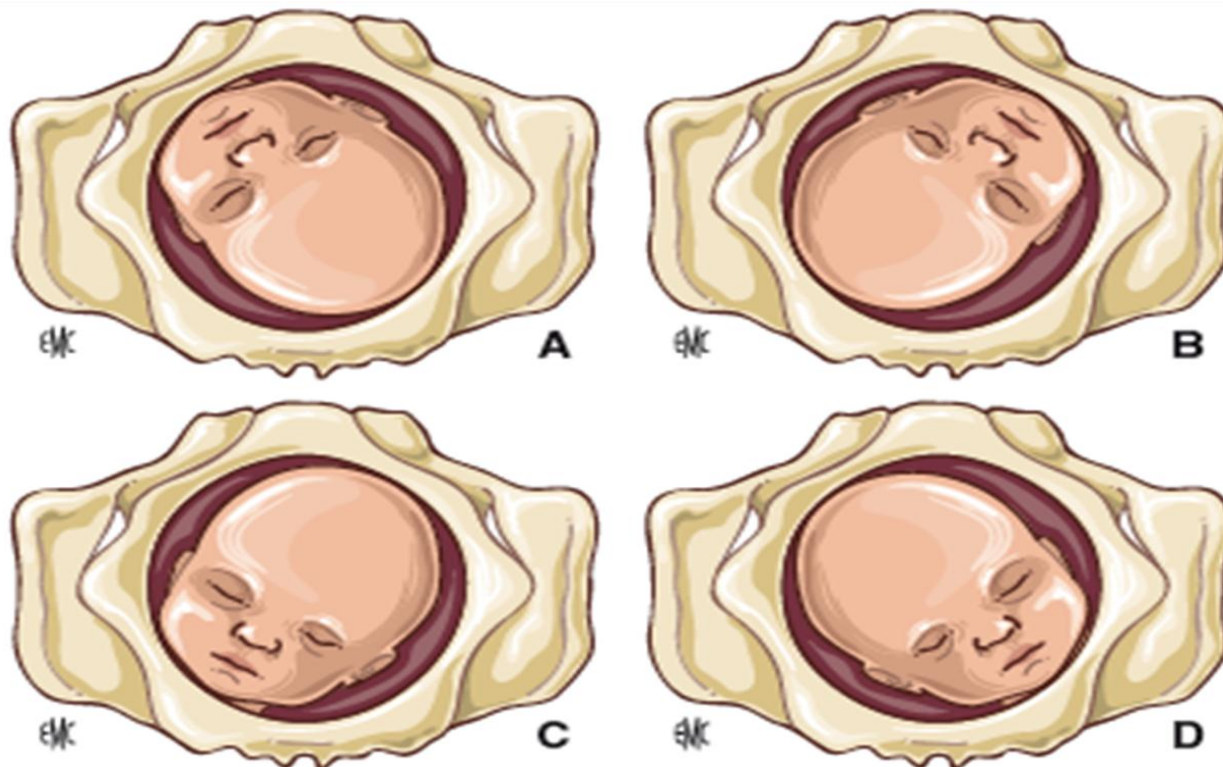
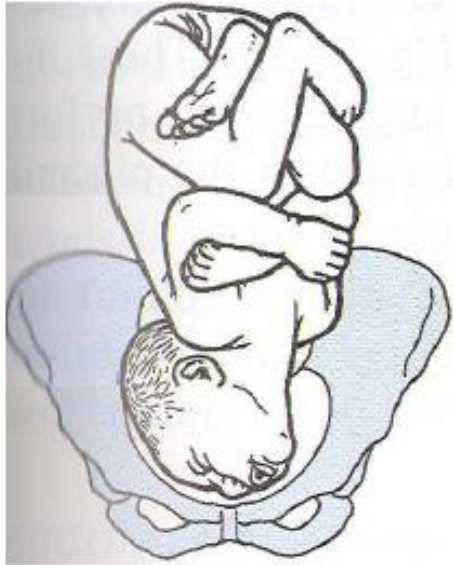
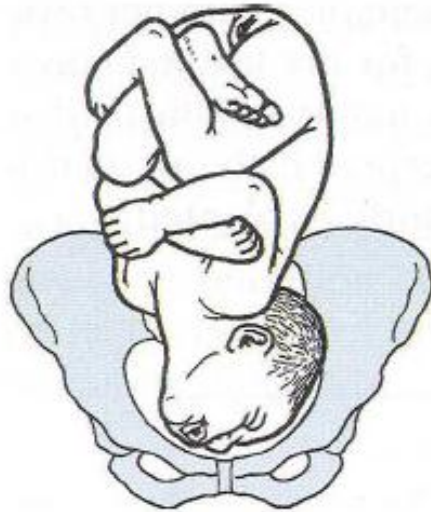
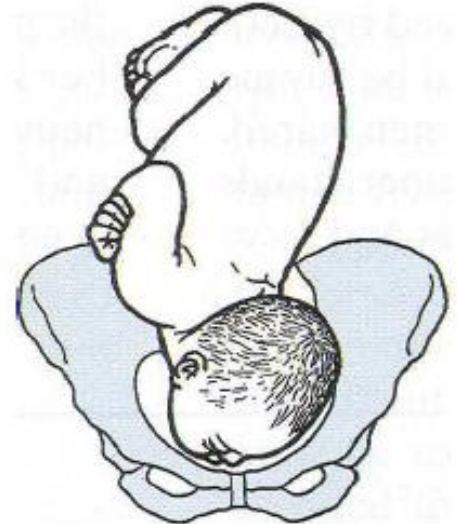Figure 3. Variétés de présentation de la face.
A. MIDA : mento-iliaque droite antérieure.
B. MIGA : mento-iliaque gauche antérieure.
C. MIDP : mento-iliaque droite postérieure.
D. MIGP : mento-iliaque gauche postérieure.



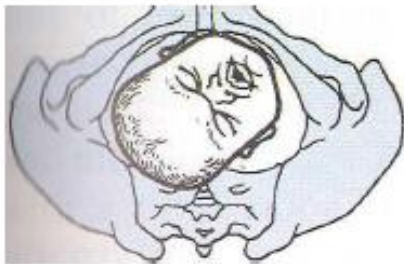
MIGA



MIDA



MIDP



Les étiologies

- Pour expliquer la présentation de la face, il faut invoquer dans la majorité des cas une position originelle en extension du fœtus.
- Causes maternelles : parité, anomalies du bassin.
- Causes fœtales :
 - les malformations (tumeur , goitre)
 - gros enfant.
 - Le prématuré.
- Causes ovulaires :
 - PP ou obstacle prævia
 - Circulaire
 - l'hydramnios

Étude clinique

- Rarement posé en fin de gestation
- l'inspection: présentation longitudinale

- La palpation :
 - présentation céphalique
 - Difficulté à retrouver nettement le plan du dos
 - la tête fœtale se trouve entre les deux omoplates constituant avec le plan du dos une dépression profonde correspond a la nuque. Le classique « **coup de hache** »

étude clinique

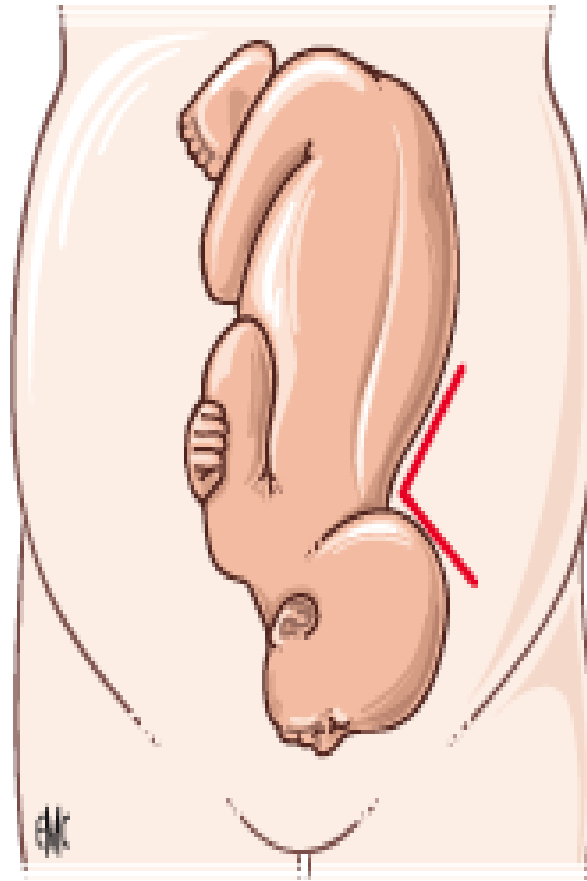


Figure 2. Signe du « coup de hache » (en rouge).

Étude clinique

- L'auscultation des BCF ne permet pas de trancher et se trouve en para ombilical
- Le toucher vaginal ne retrouve qu'une présentation céphalique haute.

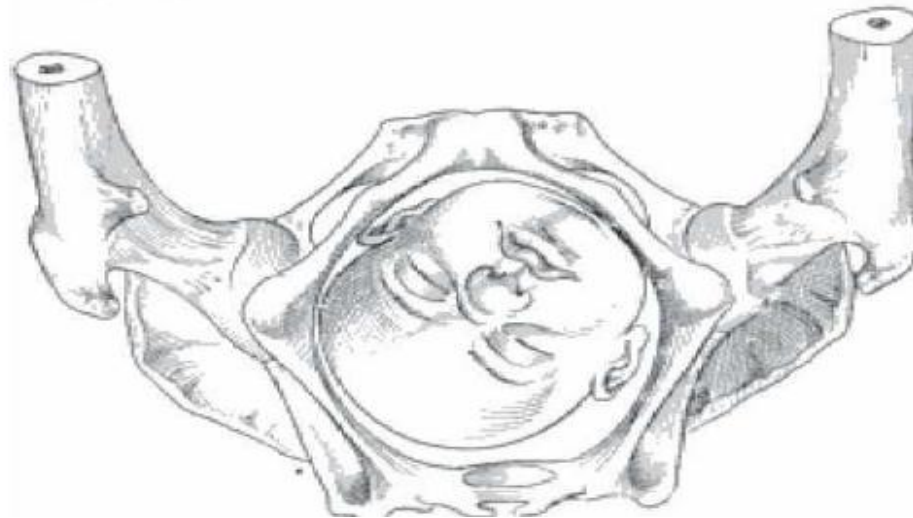
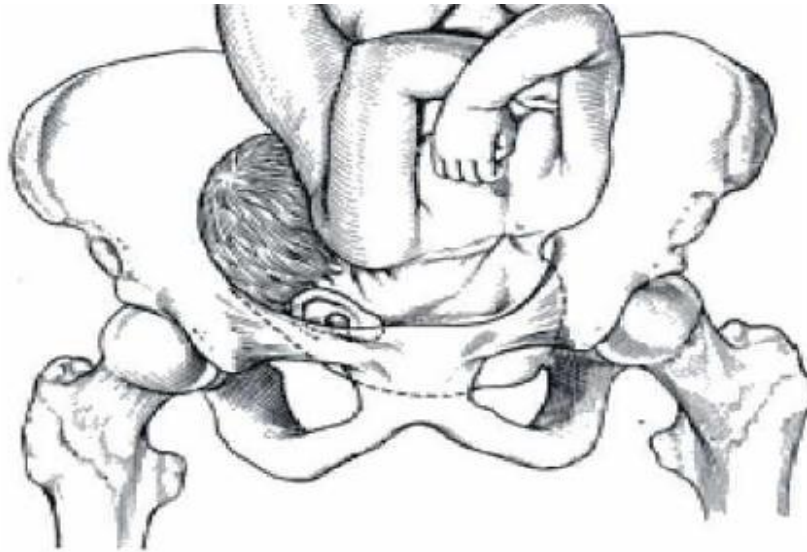étude clinique :

- Pendant le travail :

Le T.V. : *la présentation reste longtemps élevée.* met en évidence d'un côté :

- le front reconnaissable à la suture métopique
 - puis les saillies des arcades orbitaires
 - puis la proéminence du nez au centre de la présentation
 - suivie de dépression de la bouche
 - la mâchoire inférieure
- et surtout du côté opposée la saillie du menton : (repère de la présentation) dont la position par rapport au bassin permet de distinguer les variétés de position de la face .

Étude clinique



Étude clinique

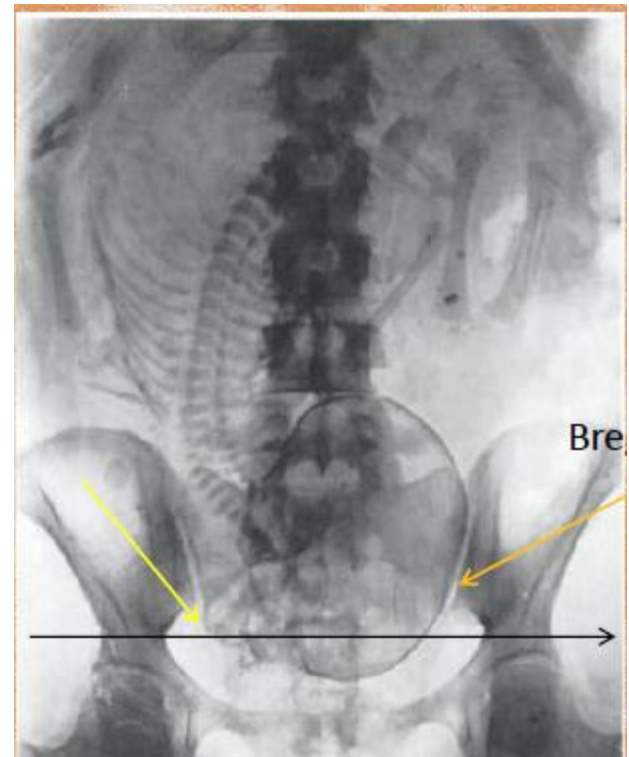
- On ne perçoit ni la fontanelle antérieure, ni la fontanelle postérieure.

étude clinique

- Examens complémentaires :
 - Echo : biométrie, malformations.
 - RCU : déflexion de la tête.
 - Radiopelvimétrie.

Étude clinique

- Rx du contenu utérin

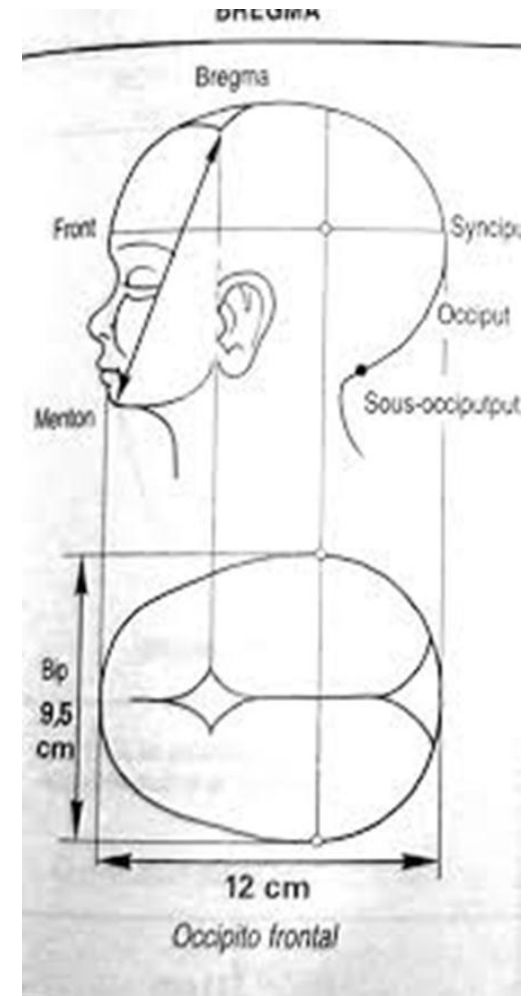


Diagnostic différentiel :

- Présentation de sommet : on ne perçoit jamais le lambda dans la face.
- Présentation du front :
bregma est toujours senti, le menton jamais senti
- Présentation du siège

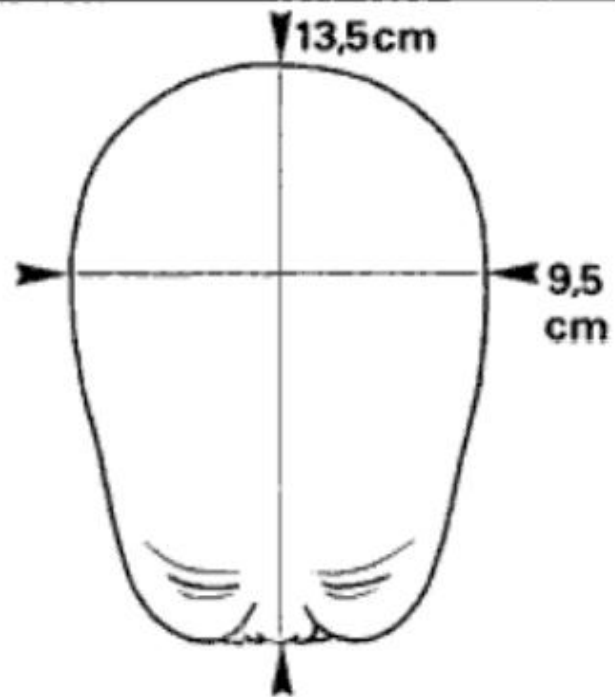
Mécanisme d'accouchement

- **Phénomènes mécaniques**
 - **Engagement**
- orientation amène le grand \emptyset de la face le syncipito-mentonnier (13.5 cm) soit dans l'un des diamètres oblique du bassin :
- le gauche surtout donnant la MIDP ou MIGA.

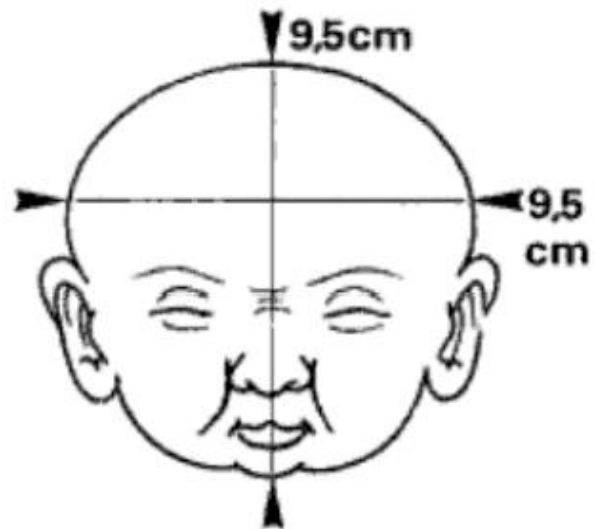


Mécanisme d'accouchement

- *L'amoindrissement*
- s'obtient par exagération de la déflexion de la tête, par la contre pression de l'occiput butant le premier contre la margelle du bassin.
- le \emptyset syncipito-mentonnier trop grand est substitué par le sous mento-bregmatique de 9.5 cm facilement acceptable



Syncipito mentonnier



Sous-mento-bregmatique

Mécanisme d'accouchement

- *ENGAGEMENT PROPREMENT DIT :*
 - l'engagement est vite limité.
 - L'occiput de la tête défléchie s'incrute dans la partie supérieure du dos du fœtus.
 - Après une courte progression, la solidarisation de la tête du dos amène au DS le \emptyset pré sterno-sincipital 13.5 cm
 - beaucoup plus gros pour franchir DS.

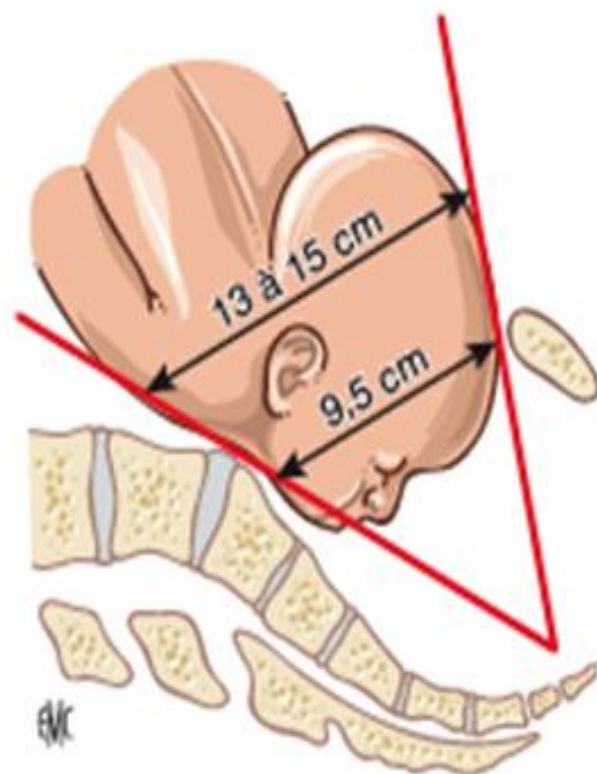


Figure 4. Accouchement impossible dans les présentations en mentopostérieures.

Mécanisme d'accouchement

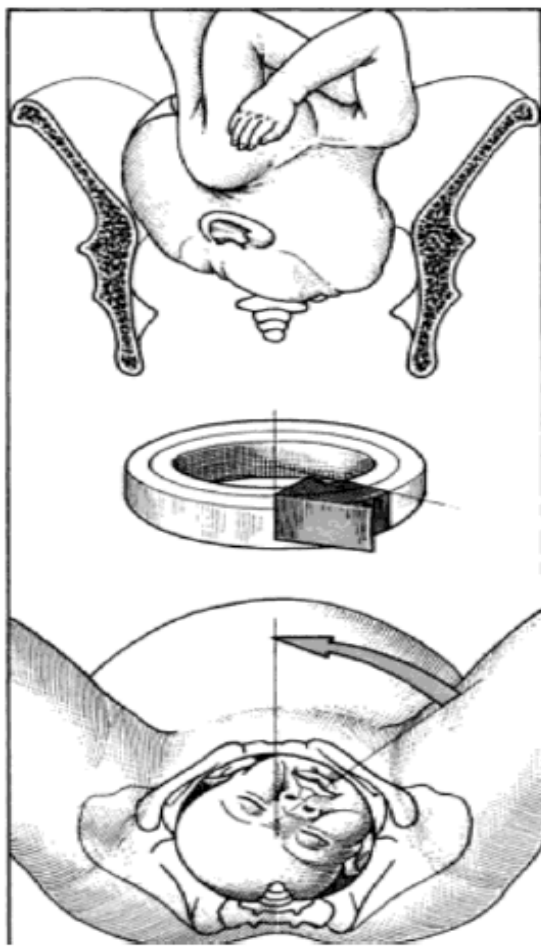
- **Descente et rotation.**
- Il est indispensable que le \emptyset syncipito présternal soit remplacé par un \emptyset plus faible.
- Le menton doit s'échapper en avant pour permettre la désolidarisation du bloc thoraco-céphalique
- Le menton ne peut pas s'échapper en arrière (il rencontre le sacrum) ni latéralement car il rencontre les surfaces quadrilatères

Mécanisme d'accouchement

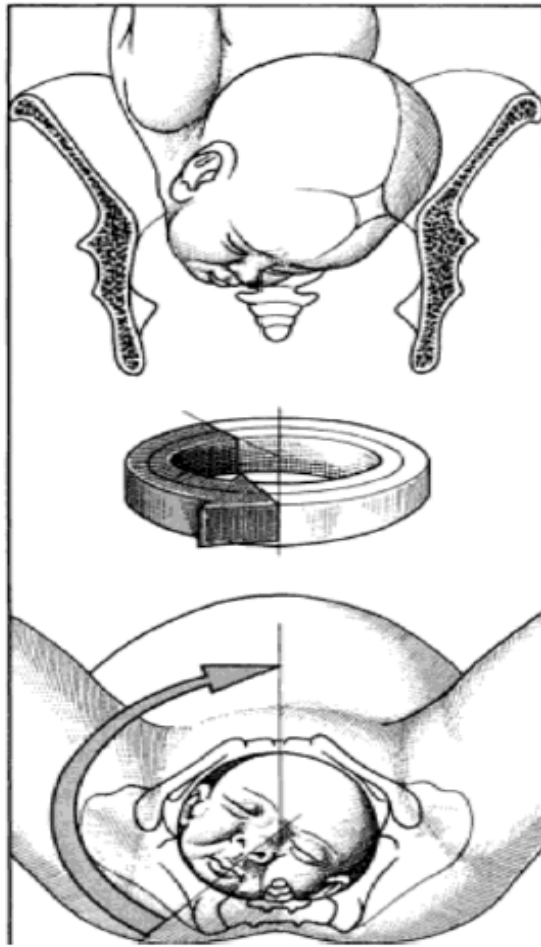
- Il ne peut s'échapper qu'en **avant** en s'engageant sous la symphyse pubienne
- avec une rotation de 45° pour les variétés antérieures et de 135° pour les variétés postérieures

Descente et rotation

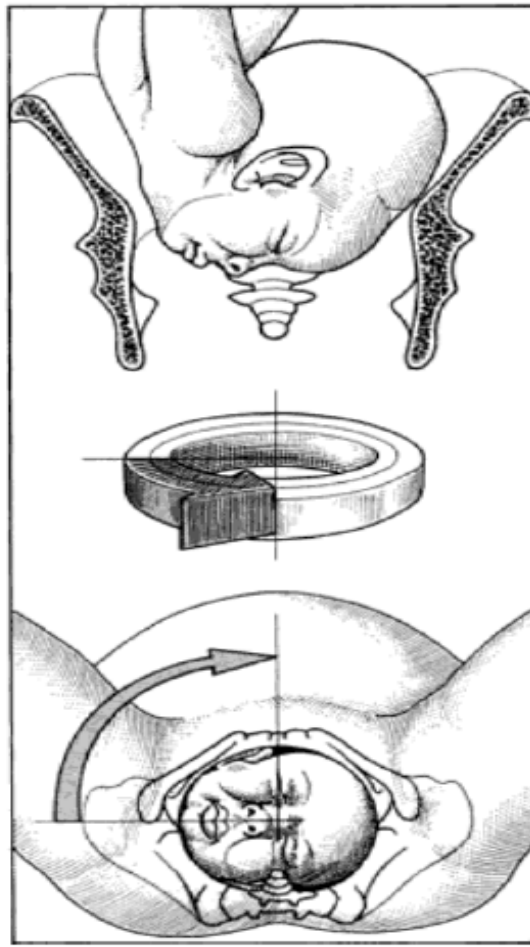
Présentation de la face en mento-iliaque gauche antérieure avec rotation en mento-pubienne.



Présentation de la face en mento-iliaque droite postérieure avec rotation en mento-pubienne.



Présentation de la face en mento-iliaque droite transverse avec rotation en mento-pubienne.



Mécanisme d'accouchement

- **Dégagement.**

- Le menton se fixe sous la symphyse, orientant la tête dans l'axe de l'hiatus des releveurs et de l'anneau vulvaire.
- La saillie du menton en avant diminue la longueur des diamètres céphaliques.
- Le bord inférieur de la SP sert de charnière, un mouvement de flexion se produit progressivement

Mécanisme d'accouchement

- La tête se dégage alors face en dessus : on voit apparaître à la vulve successivement la bouche, nez, front, bregma et occiput
- Ce dégagement est suivi d'une rotation extra-pelvienne dite de restitution.
- L'accouchement des épaules et du siège sont identiques à celui du sommet

Dégagement

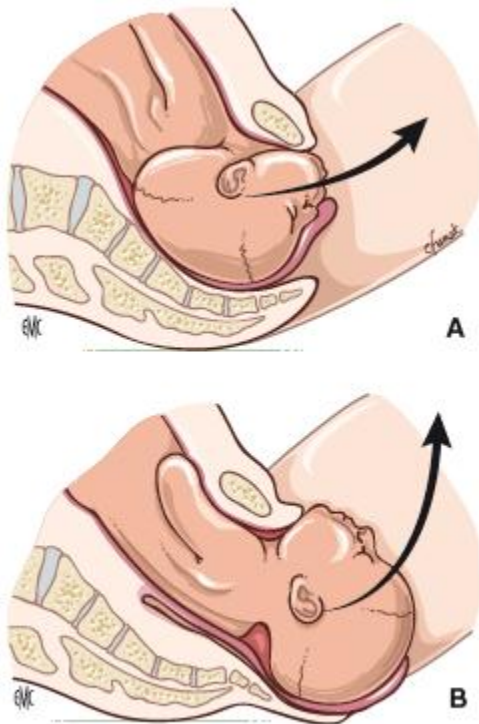
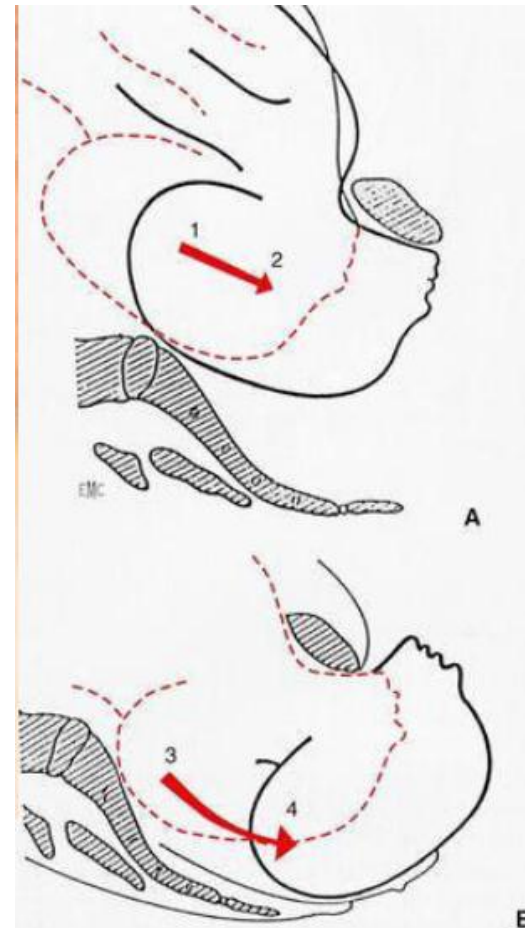
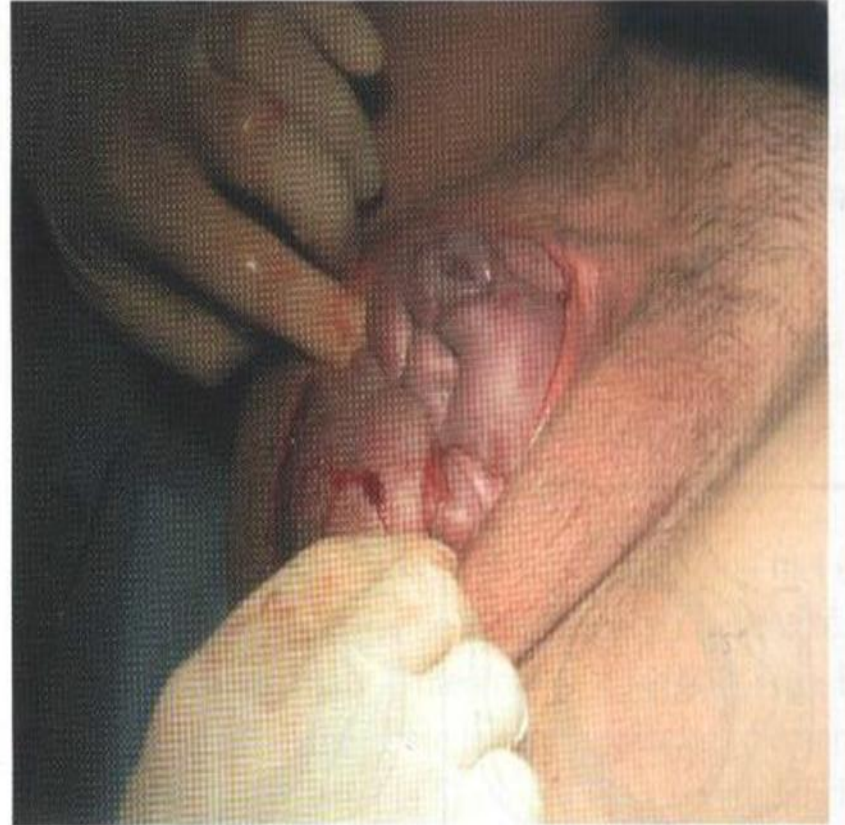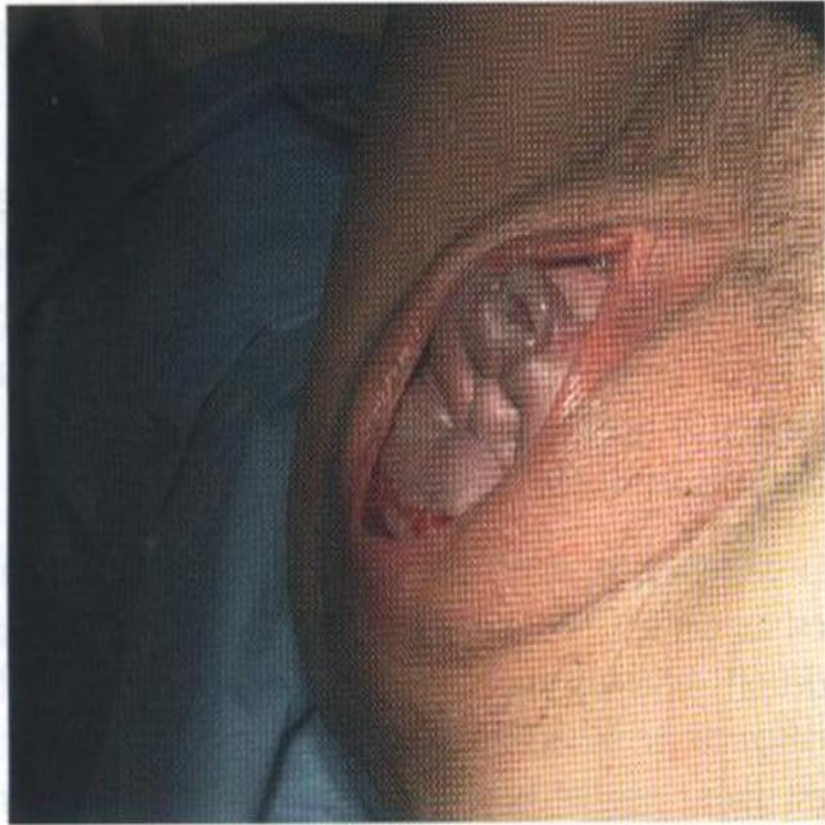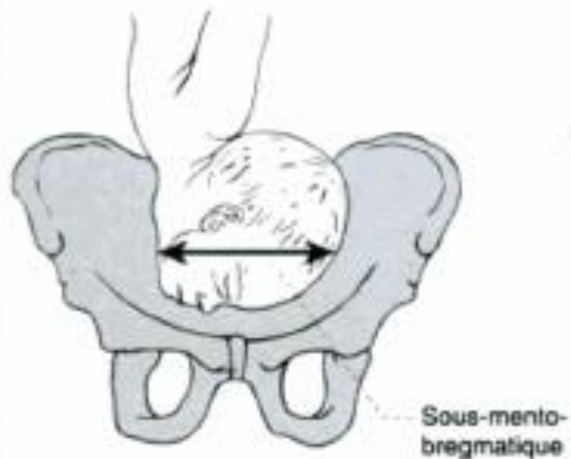


Figure 5. Dégagement en mentopubien. Mécanisme d'escamotage (A, B).

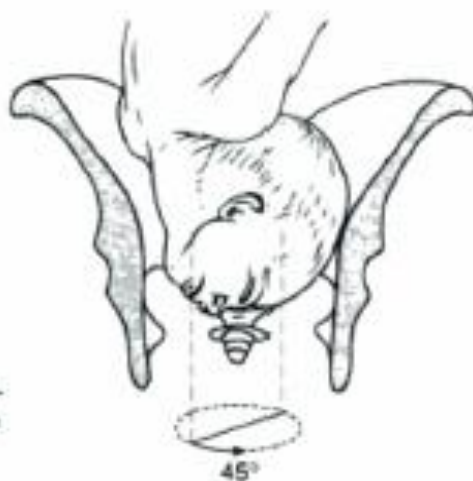



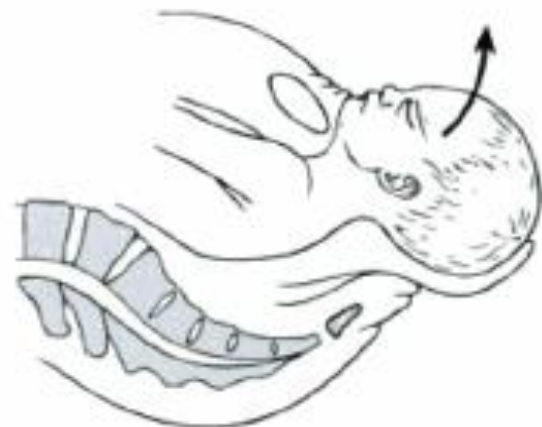Engagement



Descente et rotation vers l'avant



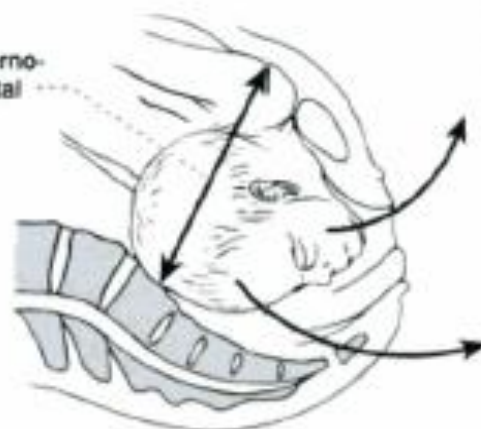
Dégagement mento-antérieur



Bi-malaire

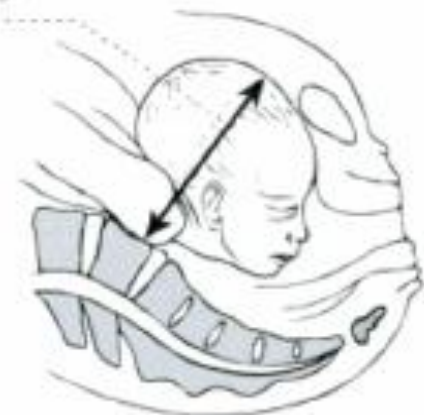

Pré-sterno-sincipital



Variété mento-postérieure
→ enclavement

Pré-sterno-sincipital

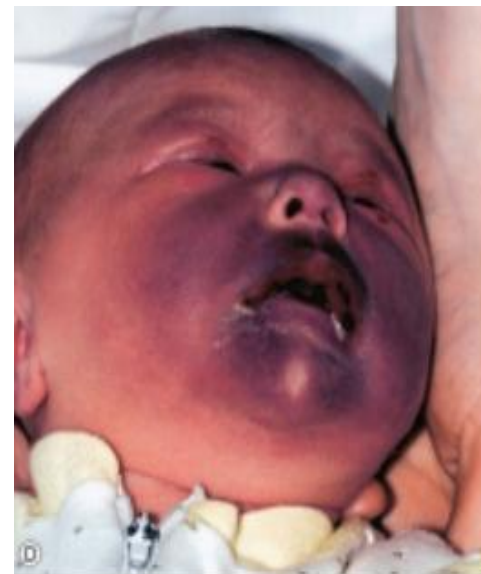

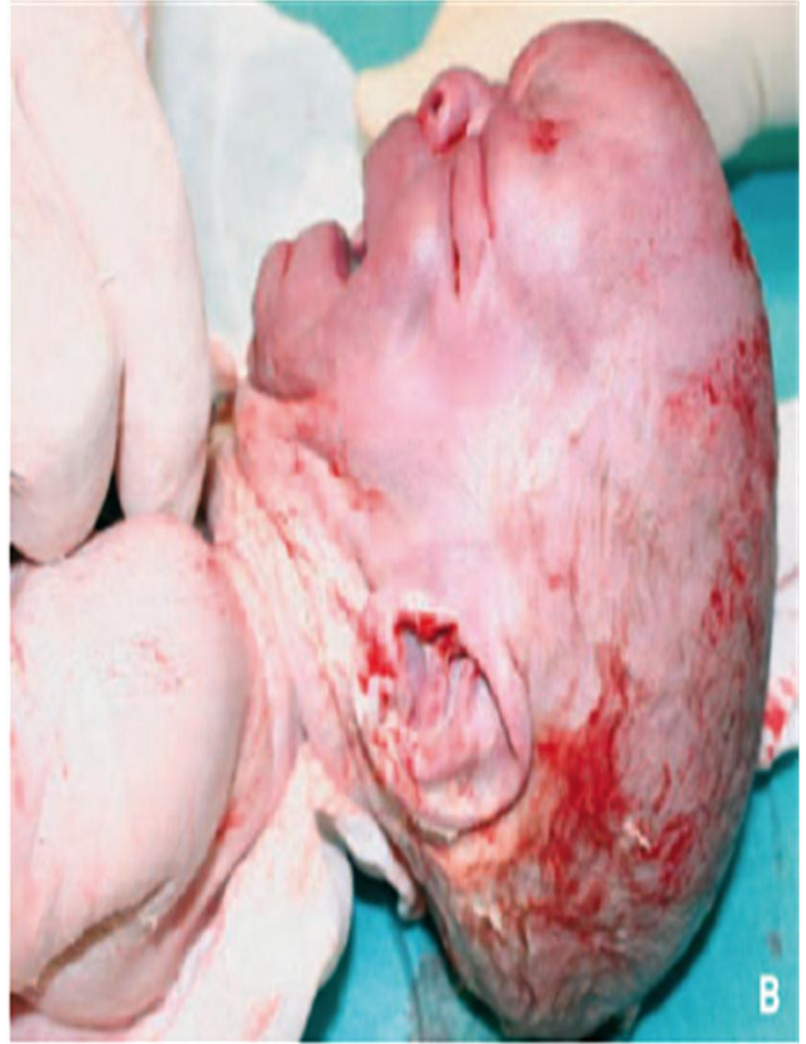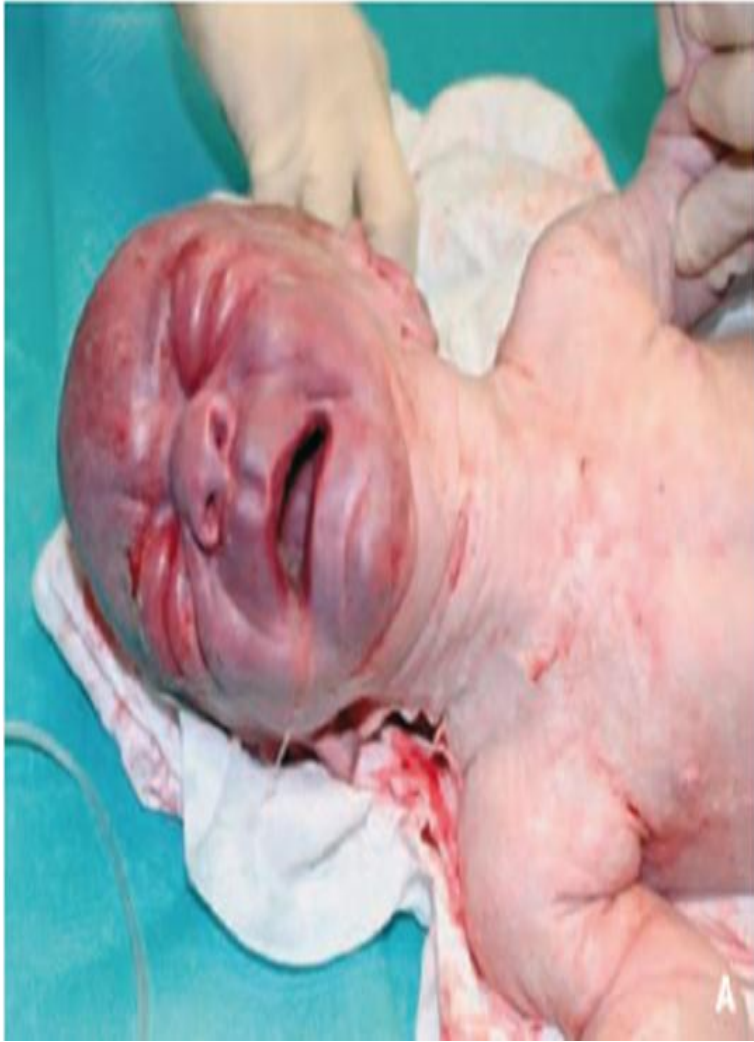Phénomènes physiologiques

- La face restant longtemps élevée
- la dilatation du col et l'ampliation du segment inférieur est plus souvent troublée que dans la présentation du sommet.
- La rupture précoce de la poche des eaux est plus fréquente.

Phénomènes plastiques

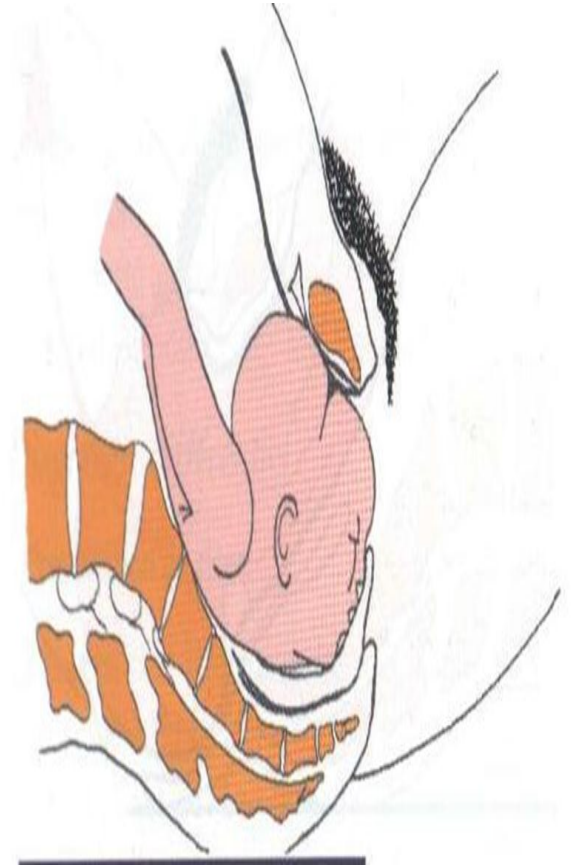
- BSS sur les lèvres, joues, paupières.
- Excoriations au niveau des téguments fragiles de la face suite à des touchers vaginaux trop fréquents => faciès de « Boxeur »
- Des déformations intrinsèques: dolichocéphalie passagère, lordose vertébrale , **l'attitude d'opistotonos**
=> attitude qui persiste longtemps, la tête rejetée en arrière gêne le jeu du larynx => raucité de la voix





Complications :

- Enclavement :
- Le risque fœtal : SFA MIU
- Le risque maternel :
 - Traumatisme vulvo-vaginal
 - RU
 - Dystocie dynamique
 - RPM
 - Hypotonie utérine



CAT

- Faire le Dc.
- Surveillance par monitoring.
- Forceps : bien engagé.
- Manœuvres (VMI, rotation manuelle) **PROSCRITES**

- **Césarienne :**
 - Bassin rétréci
 - P
 - Procidence du cordon
 - SFA
 - Stagnation ou pas de rotation

Pronostic

- Maternel : bon

- Fœtal :
 - mortalité 33%
 - morbidité 63%

Conclusion

- ❖ la présentation de la face doit être surveillée tout au long du travail comme une présentation du sommet,
- ❖ les délais normaux de l'accouchement ne doivent jamais être dépassés et la correction systématique des anomalies de la dilatation doit être précoce.
- ❖ Le recours à la césarienne est préférable aux manœuvres manuelles ou instrumentales dans la plupart des cas

Conclusion

- ❖ La présentation de la face est une présentation rare.
- ❖ C'est une présentation en déflexion complète.
- ❖ Est classée comme potentiellement dystocique
- ❖ Son repère est le menton.
- ❖ **La face tourne en avant ou meurt**